

P-284 - MESENTERITIS ESCLEROSANTE: UNA CAUSA DE OBSTRUCCIÓN INTESTINAL CRÓNICA

E.J. Barzola Navarro, J.A. Flores García, I. Revollo, M.J. Matito Díaz, D. López Guerra, J.L. Jiménez Redondo y G. Blanco Fernández

Complejo Universitario de Badajoz.

Resumen

Introducción: La mesenteritis esclerosante es una enfermedad de causa desconocida y poco frecuente, caracterizada por una extensa inflamación crónica inespecífica del mesenterio. Se distinguen dos formas anatómico-clínicas: la paniculitis mesentérica y la mesenteritis retráctil (MR); en la primera predomina la inflamación de la grasa mesentérica y en la segunda el engrosamiento fibrótico con acortamiento del mesenterio, provocando una obstrucción intestinal. Presentamos un caso de mesenteritis esclerosante cuya forma de manifestación clínica fue suboclusión intestinal de curso crónico.

Caso clínico: Paciente mujer de 60 años sin antecedentes de interés, en estudio por cuadro de dolor abdominal difuso de repetición, acompañado de náuseas y vómitos bilio-alimenticios, con buena respuesta a tratamiento médico conservador. En la exploración destaca abdomen distendido con ruidos hidroaéreos aumentados y masa palpable en mesogastrio e hipogastrio. En la radiografía simple de abdomen se objetivan niveles hidroaéreos y dilatación de asas intestinales. Con analíticas normales. TC abdominal con importante dilatación del área gástrica e intestino delgado (fig.). Se decide realizar laparotomía diagnóstica con toma de biopsia. Con resultado anatomopatológicos de fibrosis e inflamación sugestivas de mesenteritis esclerosante. Se decide pauta con corticoides y azatioprina seguida de tamoxifeno y ciclofosfamida durante 3 meses con escasa mejoría clínico-radiológica. Durante su evolución presenta intolerancia oral y desnutrición proteica por lo requirió nutrición parenteral domiciliaria. Tras escasa respuesta médica se decide intervención quirúrgica hallándose gran dilatación de todo el intestino delgado proximal y masa indurada y fibrosa que engloba la raíz de la arteria mesentérica superior, no siendo resecable por lo que se realiza derivación digestiva, (ileotransversostomía). Buena evolución postoperatoria con buena tolerancia y recuperación de peso al mes.

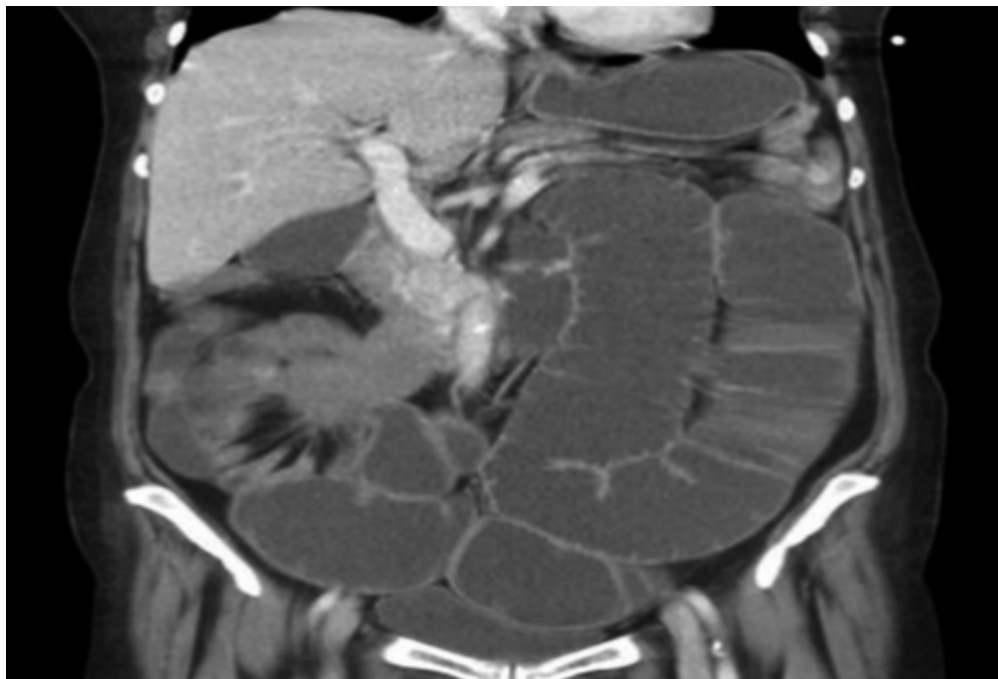


Figura. TC abdomen dilatación del área gástrica e intestino delgado con masa sólida de carácter infiltrante que atrapa intestino delgado de forma completa así como la estructuras vasculares de la raíz del meso.

Discusión: La mesenteritis retráctil es una enfermedad perteneciente a los procesos inflamatorios e idiopáticos que afectan al mesenterio. Este proceso puede implicar a la integridad del tracto gastrointestinal y los vasos mesentéricos atrapados por la masa. Afecta principalmente a varones en la sexta década de la vida y puede debutar con un cuadro clínico variado que incluye dolor abdominal, náuseas o vómitos, pérdida de peso, así como signos de obstrucción intestinal parcial o masa abdominal. El diagnóstico puede ser complejo dado que los hallazgos de laboratorio y radiológicos son poco específicos requiriendo biopsia y confirmación histológica. Tiene curso crónico y no existe un tratamiento consensuado el cuadro. El tratamiento es empírico y debe ser individualizado; más allá de la biopsia diagnóstica, la cirugía tiene un papel limitado. En la gran mayoría de los casos, la resección quirúrgica completa es imposible a causa del compromiso vascular y extensión de la enfermedad. La derivación quirúrgica puede estar indicada para aliviar los síntomas en aquellos casos con síntomas de obstrucción intestinal focal.