



O-148 - COLOCACIÓN LAPAROSCÓPICA DE ASA EN Y-DE-ROUX PARA EL MANEJO DE LA FÍSTULA COMPLEJA Y CRÓNICA DE LA GASTRECTOMÍA VERTICAL PARA EL TRATAMIENTO DE LA OBESIDAD MÓRBIDA

R. Vilallonga, S. van de Vrande y J. Himpens

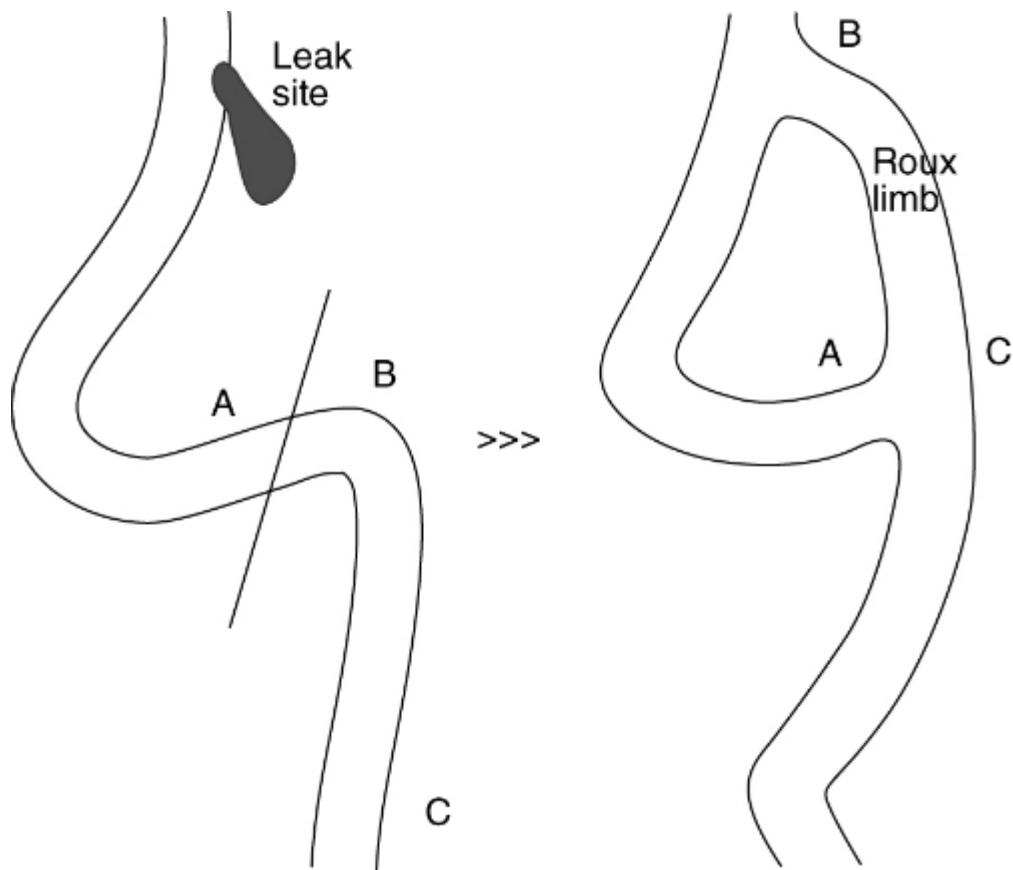
AZ St. Blasius, Bélgica.

Resumen

Introducción: La gastrectomía vertical laparoscópica (GVL) es un procedimiento bariátrico cada vez más popular. Sin embargo, después de la GVL, pueden producirse fugas que son difíciles de tratar y que pueden persistir durante meses. El tratamiento es controvertido y va desde la colocación del endoprótesis ("stent") hasta la una gastrectomía total. Se propone un tratamiento laparoscópico alternativo.

Métodos: Los objetivos de nuestro estudio fueron para informar sobre la incidencia de fístulas crónicas después de GVL y el resultado de la colocación de una asa en Y-de-Roux sobre la fístula según descrito por Baltasar. Del 1 de enero de 2002, al 31 de diciembre de 2011, se realizó una GVL primaria (GVLP) como una operación de pérdida de peso en 728 pacientes y como una operación correctiva (2do tiempo) (GVLC) en 84 pacientes. Una revisión retrospectiva de historias clínicas y la base de datos se ha llevado a cabo. Cuando una fuga crónica persiste durante más de 4 meses, se realizó una colocación de asa en-Y-de-Roux sobre en el defecto.

Resultados: Se produjeron 26 fugas (3,6%) después de GVLP y en 6 pacientes después de la GVC (7,1%). La fuga/fístula persistió más de 4 meses en 7 pacientes (26,9%) después de GVLP y en 2 pacientes (33,3%) después de la GVLC. Dos pacientes con una fístula crónica después de GVLP fueron remitidos a nuestro hospital. En 11 pacientes, se realizó una construcción con una asa en Y de Roux sobre la fístula de la GVL. El tiempo medio para las fístulas crónicas de curar después de la intervención fue de $12,5 \pm 10,2$ días, y la estancia media hospitalaria fue de $19,6 \pm 14,2$ días.



Conclusiones: Las fugas proximales después de GVL no son infrecuentes. Sin embargo, un número significativo tienden a convertirse en crónicas. La colocación laparoscópica de un asa en Y-de-Roux sobre el defecto es un tratamiento seguro, con una tasa de éxito eventual del 100% hasta el momento.