



# Cirugía Española

[www.elsevier.es/cirugia](http://www.elsevier.es/cirugia)



## P-094 - PERFORACIÓN DE COLON SECUNDARIO A UN CASO DE HIPERPARATIROIDISMO EVOLUCIONADO

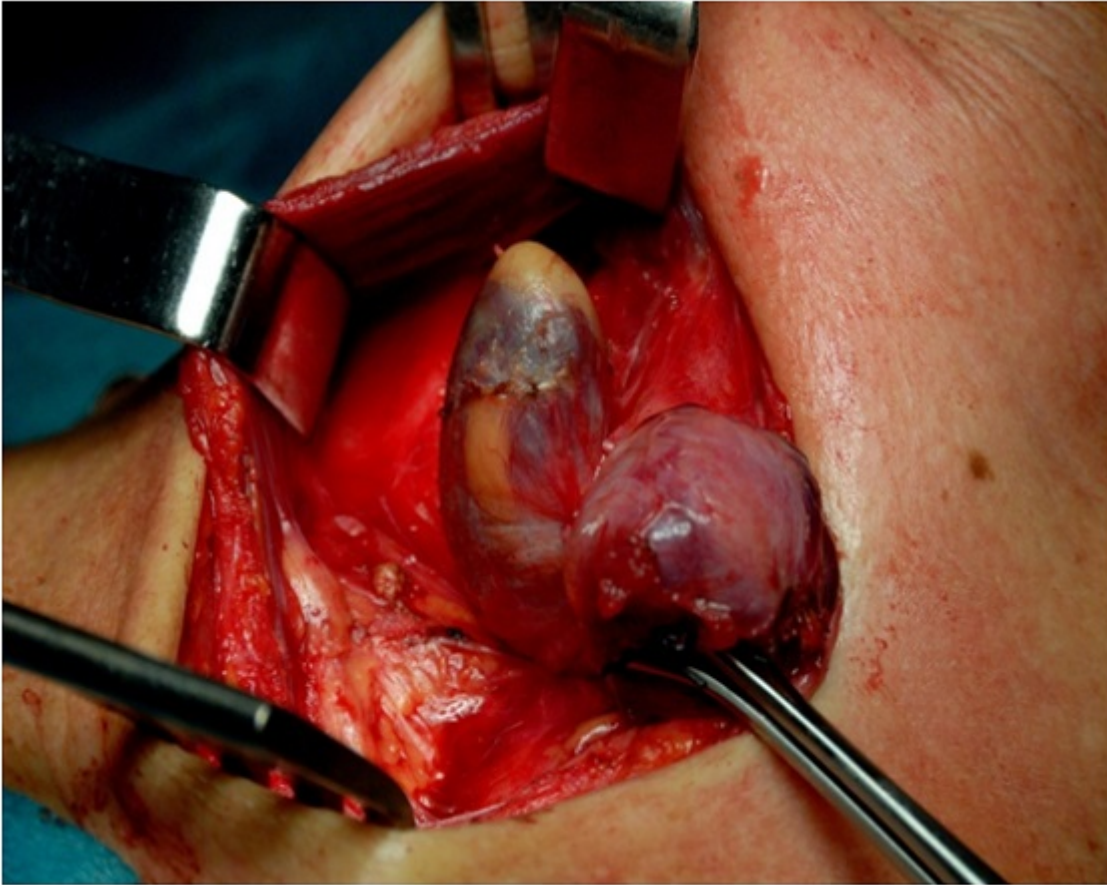
*Martínez Fernández, Josefa; Álvarez, Cristina; Salinas, Ramón; González, Xavier*

*Hospital Universitario Son Espases, Palma de Mallorca.*

### Resumen

**Objetivos:** Presentación de un caso clínico de adenoma de paratiroides gigante con clínica inusual como debut de presentación.

**Caso clínico:** Paciente mujer de 54 años con AP de HTA sin tratamiento, migraña y endometriosis. Acude a urgencias por dolor abdominal y estreñimiento de siete días de evolución. Se realiza una ecografía abdominal donde se observa litiasis renal bilateral con hidronefrosis bilateral y atrofia renal derecha, por lo que se realiza cateterismo ureteral. Al tercer día del cateterismo, presenta un cuadro de abdomen agudo acompañado de insuficiencia renal aguda. Se decide laparotomía urgente donde se encuentran múltiples microperforaciones en el colon transversal y sigma atribuibles a decúbito de escábalos, realizando una colectomía subtotal. Presenta como complicaciones postoperatorias: cuadro de crisis paroxística con desorientación, somnolencia y estupor, insuficiencia renal aguda prerrenal, pancreatitis aguda secundaria, astenia, debilidad muscular y artralgias. En la analítica se observa una hipercalcemia de 18.2 mg/dl y PTH: 1.933 pc/ml. Con la orientación diagnóstica de HPT primario, se llevan a cabo las siguientes exploraciones complementarias: ecografía cervical con PAAF, Gammagrafía paratiroides con SESTAMIBI y RMN cervical. La ecografía cervical mostró la existencia de un nódulo de 3 cm en polo inferior de LTD, con áreas de degeneración quística sin poder descartar adenoma atípico de PT. Se realizó una PAAF guiada por ecografía que fue negativa para malignidad, el material de muestra fue insuficiente y los niveles de PTH fueron mayores de 19.000 pc/ml. En la RMN se evidenció un nódulo de 3 cm, mixto en LTD, sin captaciones patológicas de contraste. La gammagrafía paratiroides con sestambi resultó negativa. Ante la sospecha de carcinoma de paratiroides se practica una tiroidectomía derecha que incluyó la glándula paratiroides inferior derecha, de 3,5 cm de diámetro. El estudio intraoperatorio de PTH previo a la cirugía, a los 5 y a los 10 minutos obtuvo los siguientes resultados respectivamente: 550, 103 y 84 pg/ml. La anatomía patológica fue positiva para adenoma paratiroides de 3,5 cm de diámetro y 4 g de peso. Tras la cirugía se normalizaron la calcemia y las cifras de PTH, con mejoría del resto de la sintomatología.



**Discusión:** El hiperparatiroidismo primario es una entidad clínica que la mayor parte de los casos se diagnostica tras control analítico rutinario con escasa o nula sintomatología. Sin embargo, el caso expuesto, presentó un curso de extrema gravedad por las afecciones de diversos órganos y sus posteriores complicaciones que si bien se suelen presentar de forma aislada cada una de ellas, la conjunción le da al caso el carácter de excepcional.