



Cirugía Española

www.elsevier.es/cirugia



P-172 - ABDOMEN AGUDO POR GIST ILEAL TORSIONADO

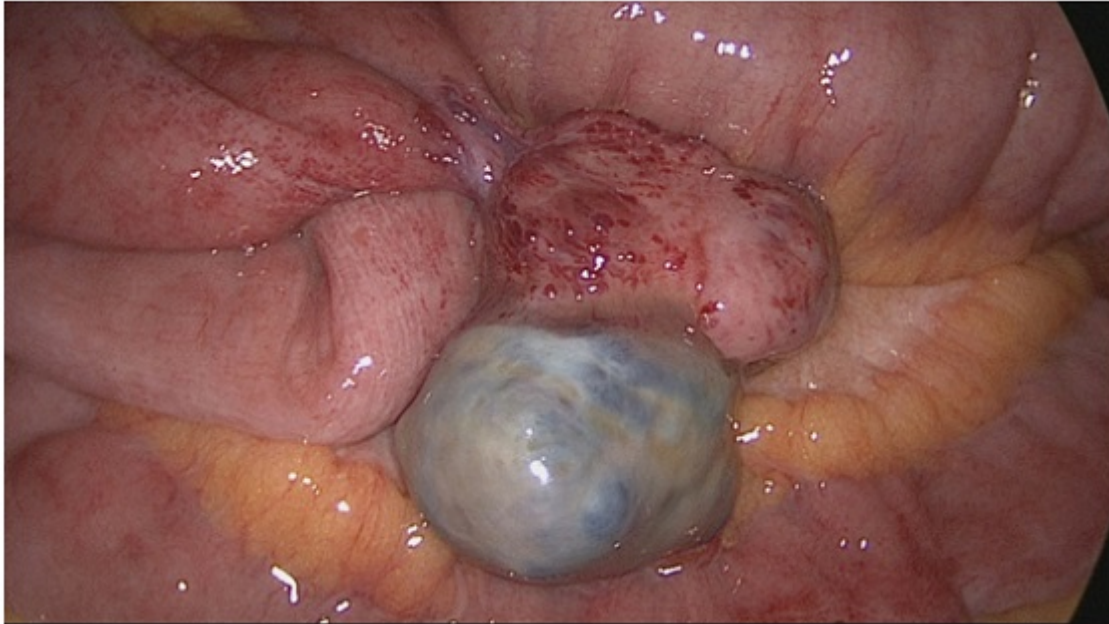
López Blanco, Marta Elisa¹; Echevarría Canoura, María²; Fernández López, Fernando²; Ladra González, María Jesús²; Bustamante Montalvo, Manuel²

¹Fundación Pública Hospital da Barbanza, Oleiros (Ribeira). ²Hospital Clínico Universitario de Santiago de Compostela, Santiago de Compostela.

Resumen

Objetivos: Los tumores del estroma gastrointestinal (GIST) suponen un 2% de las neoplasias del tubo digestivo. La localización más frecuente es gástrica, seguida de intestino delgado. La mayoría se presentan asintomáticos, siendo su diagnóstico incidental. El diagnóstico definitivo viene dado por la inmunohistoquímica, expresando positividad para c-kit, vimentina, CD 34 y actina de músculo liso. Su pronóstico está determinado por el tamaño, invasión de órganos vecinos, cirugía R0, metástasis e índice de mitosis. Nuestro objetivo es presentar el caso de un GIST ileal que debutó como un abdomen agudo simulando una apendicitis, con un diagnóstico definitivo difícil de realizar. Presentamos el caso de una mujer de 80 años intervenida de manera urgente por sospecha de apendicitis aguda complicada, diagnosticada intraoperatoriamente de divertículo de Meckel torsionado y cuyo diagnóstico definitivo fue de GIST ileal.

Caso clínico: Paciente que consulta de manera urgente por dolor abdominal de 12h de evolución de inicio súbito en FID, sin alteraciones del hábito intestinal ni síndrome general. A la exploración física está afebril, el abdomen es doloroso en FID y flanco derecho, con defensa e irritación peritoneal a ese nivel. En la analítica de sangre destacan 9.580 leucocitos, 87´4% neutrófilos y 15% de cayados. En la Rx abdomen se observan niveles líquido-gas en hemiabdomen derecho compatible con íleo reflejo. La ECO de abdomen evidencia únicamente mínima cantidad de líquido libre en FID. Se realiza TAC objetivándose una lesión calcificada irregular en FID y cambios inflamatorios en FID, sin poder identificar el apéndice ni descartar apendicitis evolucionada con absceso. Con la sospecha de apendicitis aguda complicada se interviene quirúrgicamente a la paciente por vía laparoscópica. Durante la intervención, a nivel del borde antimesentérico del íleon terminal, se objetiva una tumoración de 4 cm de diámetro, torsionada y calcificada, compatible con divertículo de Meckel complicado. Se realiza diverticulectomía mediante sección y sutura mecánica. La paciente evoluciona favorablemente y es dada de alta a los 6 días de la intervención. La anatomía patológica determinó que se trataba de un GIST ileal de bajo potencial maligno, con menos de 5 mitosis por 50 campos, que contacta focalmente con el margen quirúrgico. El estudio inmunohistoquímico fue positivo para c-kit, vimentina y actina de músculo liso. Ante estos hallazgos, se decide reintervención para ampliar los márgenes quirúrgicos. Durante la cirugía no se evidencia recidiva ni enfermedad a distancia, realizándose una resección intestinal y anastomosis íleo-ileal término-terminal. La paciente evolucionó favorablemente y la histología constató no existencia de neoplasia residual. No recibió tratamiento adyuvante y actualmente se encuentra asintomática.



Discusión: El diagnóstico preoperatorio de los GIST es a menudo difícil, puesto que la mayoría se trata de tumores silentes y su diagnóstico es incidental. Tanto los GIST como los divertículos de Meckel, pueden simular otras patologías abdominales y, por tanto, deben ser considerados en el diagnóstico diferencial del abdomen agudo. La inmunohistoquímica es esencial para el diagnóstico definitivo. El tratamiento adecuado consiste en la resección del tumor con márgenes libres y en casos avanzados adyuvancia con imatinib.