



P-057 - ANGIOGRAFÍA INTRAOPERATORIA CON VERDE DE INDOCIANINA ¿ES ÚTIL PARA VALORAR LA FUNCIÓN PARATIROIDEA TRAS TIROIDECTOMÍA TOTAL?

Gálvez Pastor, Silvia¹; Torregrosa Pérez, Nuria María¹; Ríos Zambudio, Antonio²; González-Costeá Martínez, Rafael¹; Febrero Sánchez, Beatriz²; Sánchez Fuentes, Pedro Antonio²; Vázquez Rojas, José Luis¹; Rodríguez González, José Manuel²

¹Hospital General Universitario Santa Lucía, Cartagena; ²Hospital Universitario Virgen de la Arrixaca, Murcia.

Resumen

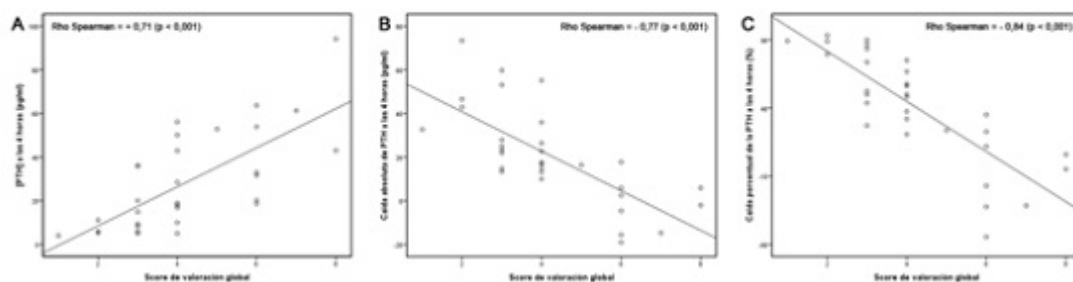
Introducción y objetivos: El hipoparatiroidismo es una de las complicaciones más frecuentes tras tiroidectomía total (TT). El déficit de hormona paratiroidea (PTH), en la mayoría de casos transitorio, puede producir hipocalcemia. Estudios previos han demostrado que la concentración de PTH postoperatoria, así como su descenso absoluto y relativo respecto al nivel basal de PTH, son predictores de hipocalcemia a las 24 horas de la intervención. Se ha sugerido que el hipoparatiroidismo tras TT podría deberse a la alteración de la vascularización de las glándulas paratiroides (GPs) durante el acto quirúrgico. Clásicamente, el estado de vascularización de las GPs se ha realizado de forma visual. Recientemente, se ha propuesto la angiografía intraoperatoria con verde de indocianina (AVI) para valorar el estado de vascularización tisular. Nuestro objetivo fue analizar la asociación entre el estado de vascularización de las GPs evaluado mediante AVI con la función paratiroidea tras TT.

Métodos: Estudio prospectivo en el que se incluyeron 39 pacientes consecutivos sometidos a TT por patología no maligna. Se recogieron variables clínicas y bioquímicas pre- y postoperatoriamente. El estado de vascularización de cada GP identificada se graduó en base a la intensidad de la fluorescencia emitida durante la AVI mediante una escala de tres valores (GP devascularizada (0), GP isquémica (1) y GP bien vascularizada (2)) según el acuerdo de tres cirujanos expertos. Para cada paciente, se calculó un score de valoración global (SVG) resultado de la suma de la valoración individual de cada GP. La función paratiroidea postoperatoria se evaluó mediante tres indicadores: concentración de PTH a las 4 horas (PTH_{4h}), caída absoluta de PTH a las 4 horas (Δ PTH_{4h}) y caída porcentual de la PTH a las 4 horas respecto a la PTH basal ($\Delta\%$ PTH_{4h}). El grado de asociación entre el SVG y la función paratiroidea postoperatoria se evaluó mediante análisis de correlación lineal simple.

Resultados: En 31 de los 39 pacientes incluidos se identificaron las cuatro GPs. La media de edad fue de 52 ± 16 años y un 87% eran mujeres. Un total de 36 (29%) de las GPs fueron graduadas como devascularizadas, 71 (57%) como isquémicas y 17 (14%) como bien vascularizadas. La mediana [rango intercuartílico] del SVG fue 4 [3-6]. En los pacientes con SVG < 4 comparados con los pacientes con SVG ≥ 4 , la concentración de PTH_{4h} fue significativamente menor y la Δ PTH_{4h} y $\Delta\%$ PTH_{4h} significativamente mayor (8,9 [5,5-18,7] vs 32,9 [18,7-53,9], p = 0,001; 30,3 [22,4-69,3] vs

13,1 [0-17,8], $p < 0,001$; 81% [50%-89%] vs 24% [0%-50%], $p < 0,001$; respectivamente). Los coeficientes de correlación de Spearman entre el SVG y la PTH_{4h} , la ΔPTH_{4h} y la $\Delta\%PTH_{4h}$ fueron de +0,71 ($p < 0,001$); -0,77 ($p < 0,001$) y -0,84 ($p < 0,001$), respectivamente (fig.).

Figura 1. Correlación entre el score de valoración global del estado de vascularización de las glándulas paratiroides evaluado mediante angiografía con verde de indocianina y la concentración de PTH a las 4 horas (A), la caída absoluta de PTH a las 4 horas (B) y la caída relativa de PTH a las 4 horas (C) tras tiroidectomía total.



Conclusiones: El estado de vascularización de las GPs tras TT evaluado mediante AVI se relaciona con la función paratiroidea postoperatoria. El parámetro con el que mostró mayor asociación fue con la $\Delta\%PTH_{4h}$. Nuestros resultados deben ser confirmados en estudios posteriores con un mayor tamaño muestral.