



P-066 - CARCINOMA PAPILAR DE TIROIDES SINCRÓNICO EN TEJIDO TIROIDEO ECTÓPICO

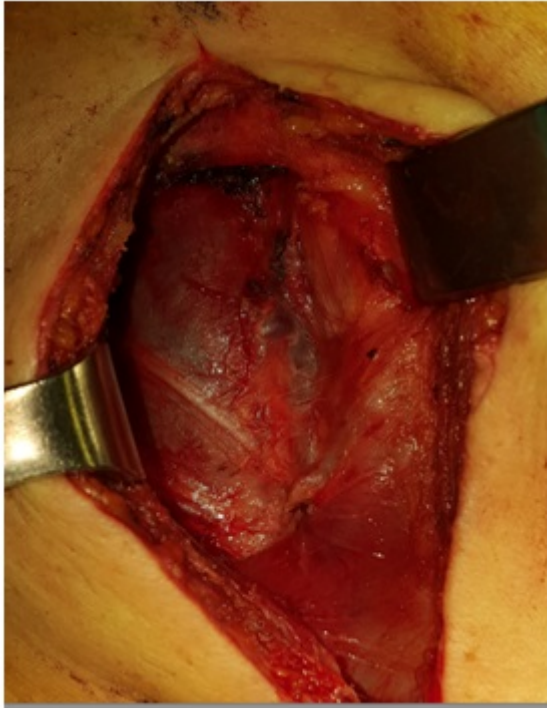
Medina Velasco, Aníbal; de la Plaza Llamas, Roberto; Ramia Ángel, José Manuel; Arteaga Peralta, Vladimir; González Sierra, Begoña; López Marcano, Aylhin; García Amador, Cristina; Latorre, Raquel

Hospital Universitario de Guadalajara, Guadalajara.

Resumen

Introducción: El tejido tiroideo ectópico se presenta como resultado del desarrollo y migración anormal del tejido tiroideo durante la embriogénesis. La localización más frecuente es en la línea media, pudiéndose encontrar en cualquier parte desde el foramen ciego hasta el diafragma. La malignización de este tejido ectópico es una condición excepcional. Presentamos un caso de una paciente con carcinoma papilar en tejido tiroideo ectópico cervical con una neoplasia sincrónica en la glándula tiroidea y revisamos la literatura.

Caso clínico: Mujer de 46 años de edad, sin antecedentes patológicos de interés, acude a consultas por aumento de volumen difuso en glándula tiroidea con nódulo derecho de 2 cm, con una función tiroidea normal. En la ecografía presenta la glándula tiroidea aumentada de tamaño a predominio derecho, con sospecha de malignidad. Concomitante lesión fusiforme de 5 × 1 × 3 cm en la cadena laterocervical derecha, de características similares que el parénquima tiroideo, con sospecha de malignidad. Se realiza PAAF en tejido tiroideo ortotópico hallando citología de Bethesda V y Bethesda VI en tejido laterocervical derecho. Fue sometida a tiroidectomía total con linfadenectomía de los grupos VI y VII y a exéresis de la lesión cervical. El resultado global histopatológico fue de carcinoma papilar multifocal de tiroides en ambas piezas y metástasis en X de Y ganglios. Recibe tratamiento ablativo con I-131. En el rastreo corporal total post-ablación se evidenció una captación patológica en lecho tiroideo, acompañado de un segundo foco de depósito en hueso occipital sugestiva de metástasis ósea. A los 6 meses recibe nueva dosis de I-131 ablativa con excelente respuesta clínica y analítica, con ausencia de enfermedad neoplásica durante el seguimiento de 6 meses. Realizamos una búsqueda en PUBMED sin límites actualizada el 1 de abril de 2017 con la siguiente estrategia: (Carcinoma, Papillary) AND ((Ectopic) OR (Aberrant thyroid)) AND (Thyroid gland). Hemos encontrado 61 casos de carcinoma papilar primario en tejido tiroideo ectópico publicados en la literatura hasta la fecha, de estos, un total de 3 ocurrieron en el contexto de un sincrónico en la glándula ortotópica.



Discusión: La asociación de una neoplasia carcinoma papilar de tiroides en tejido tiroideo ectópico y una neoplasia tiroidea ortotópica sincrónica es excepcional en la literatura médica.