



Cirugía Española



www.elsevier.es/cirugia

P-077 - NERVIOS LARÍNGEOS NO RECURRENTES: A PROPÓSITO DE UN CASO

Camarero Triana, Bruno; Díaz Tobarra, María; Salvador Egea, M. Pilar; Bordas Rivas, José María; Marzo Virto, José; Mateo Retuerta, Janire; Hernando Sanz, Ana

Complejo Hospitalario de Navarra, Pamplona.

Resumen

Introducción: La lesión intraoperatoria del nervio laríngeo recurrente es una de las complicaciones más serias y peor toleradas de la cirugía tiroidea. Una correcta identificación es esencial para prevenir dicha lesión. Además, este gesto, permite identificar nervios laríngeos no recurrentes, cuya presencia incrementa el riesgo de complicaciones perioperatorias.

Caso clínico: Presentamos el caso de una mujer de 69 años con antecedentes de trastorno bipolar en tratamiento con litio. Consulta por sensación de masa cervical con disnea y disfonía asociadas, sin disfagia. A la exploración se evidencia un bocio de predominio derecho endotorácico. Se realiza ecografía y PAAF de tiroides compatible con carcinoma papilar. El TAC informa de un bocio a expensas del lóbulo tiroideo derecho y del istmo, con desplazamiento de la tráquea. Se aprecia una variante anatómica de arteria subclavia derecha retro-esofágica (subclavia aberrante). Se observan adenopatías en cadena yugular derecha posiblemente tumorales y múltiples imágenes nodulares pulmonares y óseas, sugestivas de metástasis de carcinoma tiroideo. Se completa estudio mediante nasofibrobroncoscopia, identificándose parálisis de cuerda vocal izquierda. Tras valoración en Comité Multidisciplinar de Patología Endocrina, se decide tratamiento quirúrgico. Intraoperatoriamente se evidencia un bocio multinodular endotorácico que comprime y desplaza tráquea. Se realiza tiroidectomía total con linfadenectomía de niveles ganglionares VI y II al V derechos. Como hallazgo excepcional, se visualiza un nervio laríngeo no recurrente derecho. La paciente presenta una buena recuperación postoperatoria, con fonación y calcemia correctas. Los resultados histológicos fueron de carcinoma papilar pobremente diferenciado de 6,2 cm, con 2/4 adenopatías metastásicas. BRAF (-), p53 (-) y Ki67 heterogéneo. Se complementa el tratamiento mediante ablación con I-131 y radioterapia local para las metástasis óseas.

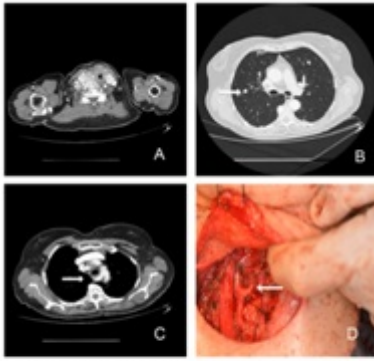


Figura 1. A) Imagen del tiroides aumentado de tamaño por carcinoma papilar. B) Nódulos pulmonares (flechas). C) Subclavia aberrante (flecha). D) Nervio laríngeo no recurrente, imagen intraoperatoria.

Discusión: La prevalencia de un nervio laríngeo no recurrente se estima entre un 0,5-1% de los casos. Este nervio tiene su origen en el desarrollo embrionario, concretamente en la involución anómala del cuarto arco aórtico (que en condiciones normales es el origen de la arteria subclavia derecha). Debido a esta involución, dicha arteria será aberrante, saliendo del lado izquierdo del arco aórtico con un recorrido posterior al esófago. Un 5% de estos pacientes tendrán disfagia asociada por compresión del esófago (disfagia lusoria). La asociación de los signos y síntomas expuestos, deben incrementar la sospecha preoperatoria de la existencia de un nervio laríngeo no recurrente. El nervio laríngeo no recurrente es una variación anatómica poco frecuente y se asocia a un mayor riesgo de complicaciones post-operatorias, sobre todo parálisis bien transitoria o permanente de cuerda vocal ipsilateral. El hallazgo incidental de una arteria subclavia aberrante (como el caso presentado), debe hacernos sospechar la existencia de un nervio laríngeo no recurrente.