



P-053 - PLASMOCITOMA EXTRAMEDULAR DE LOCALIZACIÓN TIROIDEA EN UN PACIENTE CON MIELOMA MÚLTIPLE

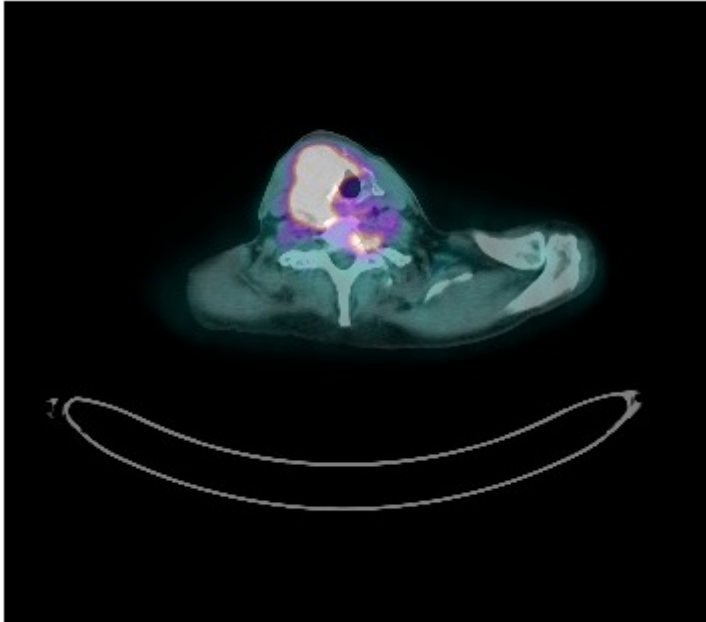
López Rojo, Irene; Torres Alfonso, José Ramon; Barambio Buendía, Javier; Gómez Valdazo, Adela María; Sánchez de Molina Rampérez, María Luisa; Gómez Ramírez, Joaquín; Aguirregoicoa García, Elena; Díaz Miguel, Mariano

Fundación Jiménez Díaz, Madrid.

Resumen

Introducción: La recaída del mieloma múltiple tras alotrasplante es rara y suele producirse a nivel medular. La invasión del tiroides por células plasmáticas es anecdótica y poco publicada en la literatura. Su implicación es más frecuente cuando se trata de plasmocitomas extramedulares solitarios, generalmente en el seno de una tiroiditis de Hashimoto, que como un plasmocitoma secundario a una recaída de mieloma múltiple. Generalmente la recaída en forma de plasmocitoma está precedida de un aumento para proteínas en sangre u orina, siendo el PET/TAC es útil en estas ocasiones para el diagnóstico de formas tardías paucisintomáticas.

Caso clínico: Presentamos el caso de un varón de 58 años con antecedentes de mieloma múltiple IgG de 10 años de evolución, tratado con dos trasplantes autólogos y trasplante alogénico hace 6 años, en remisión completa. Elevación aislada de cadenas ligeras kappa durante el seguimiento, con inmunofluorescencia negativa en suero y orina. Consulta por sensación de ocupación cervical de 2 meses de evolución, sin disfagia. Disfonía y parálisis de cuerda vocal derecha valorada por Otorrinolaringología. Estudio de anticuerpos antitiroideos, calcitonina y catecolaminas negativas. Se realiza Ecografía, que objetiva ocupación completa del lóbulo tiroideo derecho por un nódulo de 5 × 2,35 cm, hipocogénico, con micro y macrocalcificaciones y sospechosa afectación extratiroidea anterior. Adenopatías de 1 cm en regiones II y III. Dada la alta sospecha de malignidad se realiza PET que demuestra captación patológica (SUVmax 14,8) de masa cervical que destruye cartílago tiroideo derecho y que contacta íntimamente con glotis derecha. Además, patrón apolillado en esqueleto axial, pelvis, escápulas, cabezas humerales y lesiones líticas en C7, D11 y manubrio esternal. Se realiza biopsia quirúrgica de la masa cervical. La anatomía patológica describe la presencia de tejido fibroadiposo y muscular con infiltración de células plasmocitoides multinucleadas, sin identificarse parénquima tiroideo. Característicamente las células tumorales expresan CD38, CD138, CD56, MUM1 y MYC, siendo negativas para EBV, CD4, CD3, CD8, CD20, lo que sugiere mieloma de morfología plasmoplástico/anaplásico. El cuadro clínico es compatible con una recidiva del mieloma múltiple con afectación ósea y plasmocitoma tiroideo secundario. Tras el diagnóstico, el paciente comienza tratamiento con bortezomib y ciclofosfamida, y radioterapia a nivel tiroideo y C7 por riesgo de compresión medular. El paciente presentó regular tolerancia al tratamiento, complicándose con mucositis e infecciones respiratorias que obligaron a suspender varios ciclos de quimioterapia, pudiéndose completar el tratamiento radioterápico.



Discusión: Aunque la recurrencia en forma de plasmocitoma extramedular es rara, no hay que perderla de vista dentro del diagnóstico diferencial de masas cervicales en pacientes con antecedentes de mieloma múltiple, aun estando en remisión completa.