



P-123 - HERNIAS DIAFRAGMÁTICAS POSTESOFAGECTOMÍA DISTAL

Sánchez Blasco, Laura; Gonzalo Rodríguez, Azucena; Blanco Delgado, Elena; Pola Bandrés, Guillermo; Hernández Arzo, Alba; Echazarreta Gallego, Estibaliz; Millán Gallizo, Guillermo; Allué Cabañuz, Marta

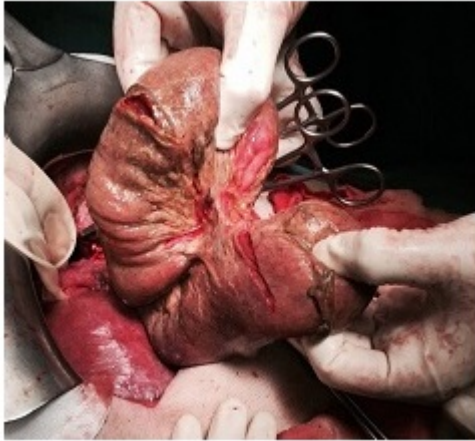
Hospital Clínico Universitario Lozano Blesa, Zaragoza.

Resumen

Introducción: Las hernias diafrágicas postesofagectomía son una complicación poco frecuente pero potencialmente grave. La incidencia tras este tipo de cirugía es de 2,6%, (0,05-19,4%). En la esofagectomía mínimamente invasiva la incidencia es mayor. Más frecuente la herniación en el hemidiafragma izquierdo. Pueden diagnosticarse como hallazgo incidental en exámenes de imágenes (15%), o debutar clínicamente como complicaciones de éstas. El tratamiento tras el diagnóstico es siempre quirúrgico. Revisión retrospectiva de 4 pacientes intervenidos en nuestro centro en los últimos años. Revisamos factores de riesgo, diagnóstico, reparación y complicaciones de la misma.

Casos clínicos: Se presentan cuatro casos clínicos de HD. Caso 1: 68 años. AP neoadyuvancia con Qt+Rt y Esofagectomía Ivor-Lewis por adenocarcinoma Siewert I, acceso por toracotomía y laparotomía. 18 meses después diagnóstico en TC control: hernia diafrágica izquierda asintomática de 10-12 cm. Cirugía programada. Malla doble TioMesh. Reingreso por hidroneumotórax que remitió con drenaje tubo torácico. Caso 2: 51 años. Neoadyuvancia con Qt+Rt y esofagectomía Ivor-Lewis por carcinoma escamoso tercio medio, acceso abdominal laparoscópico y torácico abierto. 12 meses después dolor epigástrico, vómitos oscuros, distrés respiratorio. Cirugía urgente: reducción + malla con epiploplastia. Buena evolución inicial, 3 años después adenopatía patológica en encrucijada toracoabdominal y recidiva herniaria. Intervención electiva por toracotomía izquierda, evolución sin incidencias. Caso 3: 69 años. Neoadyuvancia con Qt+Rt y esofagectomía distal y gastrectomía total con reconstrucción en Y Roux por adenocarcinoma Siewert II por laparotomía. Episodios recurrentes de cuadro suboclusivos. 36 meses después dolor epigástrico, vómitos y disnea con derrame pleural: enterotórax. Cirugía urgente: herniación, estrangulación y perforación de asa biliopancreática y alimentaria. Sección a nivel de la anastomosis esofagoyeyunal y sección a nivel pie de asa y yeyunostomía de alimentación. Cierre del diafragma con sutura de pilares sin malla. Meses después programación de reconstrucción del tránsito con coloplastia. Parada cardiorrespiratoria y *exitus* a las 24 horas. Caso 4: 70 años. Neoadyuvancia con Qt+Rt y esofagectomía distal y gastrectomía total con reconstrucción en Y Roux por adenocarcinoma Siewert III por laparotomía. 1 mes después del alta dolor epigástrico y evidencia de herniación interna de intestino delgado en hemitórax derecho. Cirugía urgente con reducción sin resección y cierre pilares sin malla. 7 días después episodio de disnea brusco y evidencia de recidiva. Reintervención con reducción, cierre de pilares y colocación malla reabsorbible en la zona hiatal. La mediana de tiempo entre la cirugía primaria y la de reparación herniaria fue de 18 meses (1-36 meses). Todos nuestros casos recibieron neoadyuvancia. Las hernias diafrágicas se produjeron

en pacientes tanto en acceso abierto como en laparoscópico. Todos ellos tenían un IMC bajo. La tasa de recidiva en nuestra serie es del 50% (2 casos, ambos reparados de urgencia), otros autores también reportan tasas elevadas de recurrencia.



Discusión: En un paciente con hernia diafragmática postesofagectomía deberemos considerar una reparación electiva, siempre que el estado general lo permita.