



## P-275 - HEMOCOLECISTO COMO CAUSA INFRECUENTE DE COLECISTITIS AGUDA PERFORADA

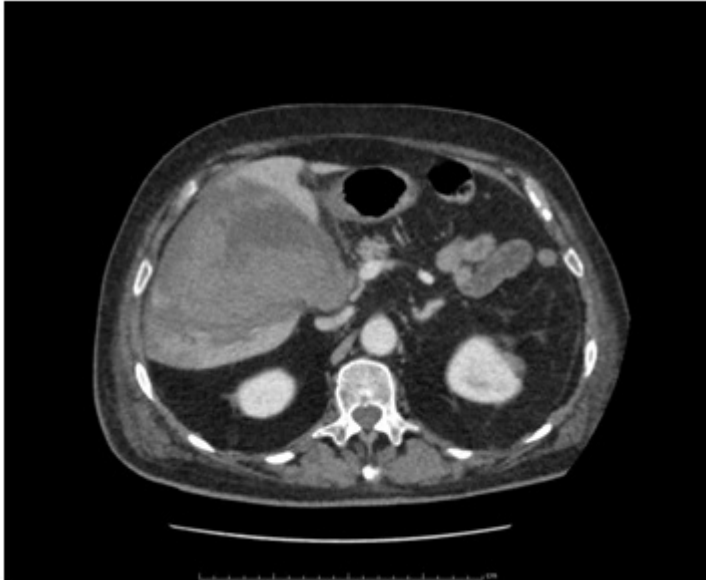
Ramos Rubio, Diego; Barquín Yagüez, José; Centeno Velasco, Álvaro; Muñoz Muñoz, Paula; Bajawi Carretero, Mariam; Peromingo Fresneda, Roberto

Hospital Ramón y Cajal, Madrid.

### Resumen

**Introducción:** El hemocolecisto es el proceso patológico causado por la hemorragia primaria de la vesícula biliar, generalmente secundario a tratamientos anticoagulantes o antiagregantes, y confundido habitualmente con la colecistitis hemorrágica; aunque las hemorragias vesiculares no son extremadamente raras, sí lo es el que provoquen clara sintomatología dado el poder fibrinolítico de la bilis con su potencial para la disolución de coágulos. Presentamos un caso de hemocolecisto con desarrollo posterior de colecistitis aguda perforada.

**Caso clínico:** Varón de 84 años con antecedentes de HTA, FA anticoagulada y cáncer de colon intervenido en 2010 (sin evidencia de enfermedad actual tras adyuvancia) que acude a Urgencias por dolor abdominal de 12 horas de evolución, refiriendo episodio de deposiciones melénicas el día previo. A su llegada destacaba leucocitosis (14.700) con neutrofilia, alteración del perfil hepático con bilirrubina de 2,98 mg/dL e INR de 3,23. Se realizó ecografía con hallazgo de vesícula distendida con abundante contenido en su interior y datos inflamatorios incipientes, por lo que se inició tratamiento antibiótico. A las 24 horas presenta franco empeoramiento, con nueva analítica con anemia de 7 puntos de hemoglobina a 5,68 mg/dL, por lo que se decide realización de TC, en la que se objetiva vesícula distendida rellena de material ecogénico, con pared francamente adelgazada y con focos múltiples de perforación en superficie hepática, así como área de hipodensidad en parénquima hepático afectado a segmentos V, VI y VII como posible colección o área de isquemia. Se realizó intervención quirúrgica, objetivando hemocolecisto con transformación a colecistitis aguda por obstrucción del drenaje biliar por coágulos, con perforación vesicular hacia lecho hepático asociado a voluminoso hematoma intrahepático, llevándose a cabo colecistectomía abierta con exploración de vía biliar y extracción de coágulos, coledocorrafia sobre tubo de Kehr y drenaje del hematoma intrahepático. La evolución posterior fue favorable, sin complicaciones destacables. La anatomía patológica definitiva demostró una transformación hemorrágica de la mucosa vesicular, con áreas de solución de continuidad y cambios inflamatorios secundarios; no se evidenció colelitiasis.



**Discusión:** El hemocolecisto sintomático es un cuadro clínico infrecuente, generalmente asociado al uso de anticoagulantes o antiagregantes, y cuyo diagnóstico puede resultar inicialmente difícil en caso de sintomatología de colelitiasis con ecografía no concluyente, ictericia obstructiva sin otros síntomas o cuadro de melenas sin evidenciar sangrado por la papila duodenal en la endoscopia, pero siempre debe tenerse en cuenta en pacientes con cuadro compatible con colecistitis aguda en pacientes anticoagulados, sobre todo si se asocia a anemia significativa o shock hemorrágico. El tratamiento de elección es la colecistectomía urgente, pudiendo ser la colecistostomía percutánea una alternativa válida en pacientes no candidatos a cirugía.