



P-208 - RESECCIÓN DE VENA CAVA INFERIOR. REVISIÓN DE NUESTRA EXPERIENCIA

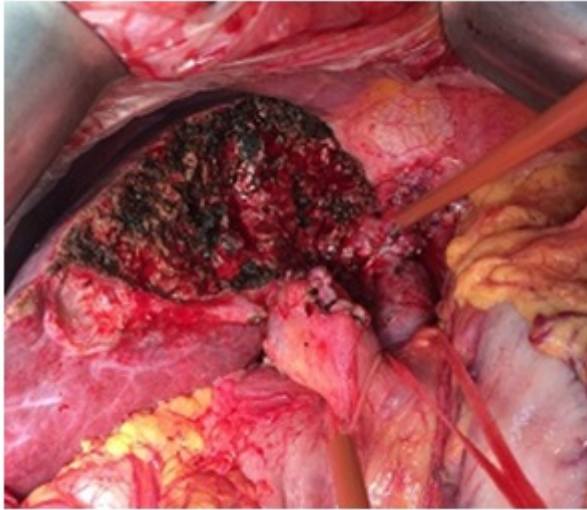
Hernando Sanz, Ana; Sánchez Acedo, Pablo; Tarifa Castilla, Antonio; Goikoextea Urdiain, Andrea; Mateo Retuerta, Janire; Eguaras Córdoba, Ines; Zazpe Ripa, Cruz; Herrera Cabezón, Francisco Javier

Complejo Hospitalario de Navarra, Navarra.

Resumen

Introducción: Los leiomiomas son neoformaciones derivadas de fibras musculares lisas por lo que pueden aparecer en diferentes localizaciones. Los originados en la pared de los vasos sanguíneos son muy raros y en el 75% de los casos se localizan en la vena cava inferior (VCI). Describimos nuestra experiencia en la resección de la VCI en una serie de 3 casos de leiomioma.

Casos clínicos: Caso 1: mujer de 47 años intervenida en el 2000 de leiomioma de VCI realizándose resección de cava infrarrenal. A los 4 años de seguimiento se diagnostica una recidiva en forma de masa de 15 cm que engloba los elementos del hilio hepático, obstruye el hepático común, y se extiende hacia el lóbulo caudado. La biopsia es de leioma mixoide grado III. La paciente es intervenida, realizando la extirpación de la masa, hepatectomía izquierda y hepaticoyeyunostomía en Y de Roux. El 8º día postoperatorio la paciente presenta un shock hemorrágico con origen en un pseudoaneurisma de la arteria hepática derecha (AHD), por lo que se reinterviene precisando la ligadura de la AHD. Posteriormente la paciente evoluciona a fallo hepático con coagulopatía e insuficiencia renal y fallece a las 48 horas. Caso 2: mujer de 74 años estudiada por tromboflebitis y circulación colateral en piernas y abdomen, se realizó estudio en el que se observó una masa retroperitoneal hipervascular de 12 cm. La masa contactaba con el riñón, hígado, duodeno e infiltraba la VCI. Durante la intervención se observó que la lesión tenía origen en la VC infrarrenal, infiltraba cápsula renal y se extendía hasta la bifurcación de la cava en las Íliacas. Se realizó una extirpación completa de la VCI con nefrectomía derecha y colecistectomía. El diagnóstico anatomopatológico fue de leiomioma. La paciente fue dada de alta en 9 días y no ha presentado recidiva en el seguimiento. Caso 3: mujer de 60 años estudiada por dolor y síndrome general siendo diagnosticada de una masa retroperitoneal de 7 cm. En el estudio se observó que se originaba en espacio interaorto-cavo, infiltraba la cava y desplazaba la cabeza pancreática. Se trataba de un tumor mesenquimal compatible con leiomioma. En la intervención se confirmó que el tumor nacía de la cava infrahepática, infiltraba la v.renal izquierda y estaba adherido a la aorta. Se realizó una maniobra de Cattell-Braasch y se resecó la cava infrarrenal en bloque con el tumor. Durante el postoperatorio desarrolló una fístula pancreática que precisó drenaje percutáneo y TVP. En el momento actual la paciente se encuentra en seguimiento por Oncología y sin signos recidiva.



Discusión: 1. Debido al escaso número de leiomiosarcomas documentados en la literatura no se han podido establecer conclusiones acerca de su historia natural, pronóstico y tratamiento. 2. La afectación tumoral de la vena cava inferior (VCI) ha sido durante mucho tiempo un criterio de irresecabilidad; sin embargo, los avances incorporados en cirugía así como la introducción de nuevos materiales protésicos, han permitido incorporar las resecciones de vena cava a las posibilidades terapéuticas en enfermedades tumorales localmente avanzadas.