

## P-283 - TRATAMIENTO CONSERVADOR DE HEMATOMA HEPÁTICO ESPONTÁNEO EN MUJER JOVEN

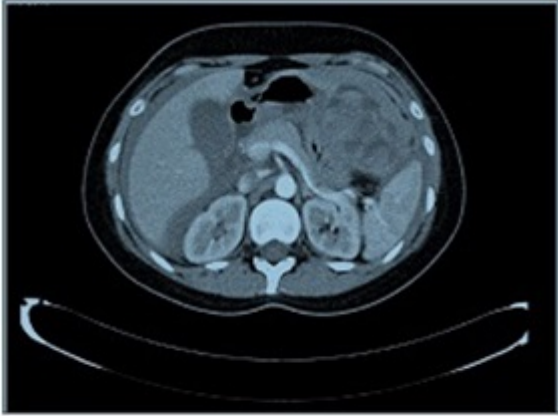
*Jiménez Cubedo, Elena; Aguilera Belardo, Asunción; San Miguel Méndez, Carlos; Jiménez Ceinos, Carmen; Becerra Ortiz, Rosa; Melero Montes, Daniel; García Ureña, Miguel Ángel*

*Hospital de Henares, Coslada.*

### Resumen

**Introducción:** Los hematomas hepáticos espontáneos son entidades poco frecuentes pero de vital importancia, ya que su complicación puede ser causa de abdomen agudo y shock hemodinámico si no se controla a tiempo. Se han descrito hematomas hepáticos en relación con el embarazo y el puerperio, como complicación de las metástasis y otras enfermedades malignas del hígado y algo más frecuentemente en mujeres jóvenes en edad fértil y en tratamiento con anticonceptivos orales, como complicación de un adenoma hepático de base relacionado con ambos factores.

**Caso clínico:** Presentamos el caso de una mujer joven sin antecedentes relevantes y en tratamiento habitual con anticonceptivos orales, que acudió a urgencias con un dolor abdominal brusco localizado en el hipocondrio izquierdo, junto con cansancio y debilidad; no refirió traumatismo previo ni otras alteraciones. La prueba de imagen realizada (tomografía computarizada) puso de manifiesto un hemoperitoneo moderado junto con una lesión de gran tamaño, que ocupaba el lóbulo hepático izquierdo (fig.), compatible con un hematoma hepático roto, sin objetivarse lesión subyacente, y sin evidencia de sangrado activo tras la administración de contraste intravenoso. Se procedió al ingreso de la paciente en la unidad de cuidados intensivos para vigilancia estrecha de constantes, se transfundieron 2 unidades de hemoderivados. Se decidió realizar un manejo conservador de la lesión, dada la estabilidad clínica, la mejoría analítica tras la transfusión y la ausencia de fuga de contraste intravenoso en la prueba de imagen, evitando así la comorbilidad de una laparotomía y hepatectomía izquierda en una paciente joven. Durante su ingreso, la paciente presentó un derrame pleural bilateral de predominio izquierdo que no precisó drenaje para su tratamiento, así como fiebre en relación con la reabsorción del hematoma. Asimismo, se realizó nueva tomografía computarizada para control del hemoperitoneo y del hematoma, que permaneció estable, sin datos de sangrado. Fue dada de alta y durante el seguimiento se ha realizado resonancia magnética que describe una disminución importante del hematoma, sin llegar a visualizarse lesión subyacente.



**Figura:** Hematoma hepático ocupando la totalidad del lóbulo hepático izquierdo, sin evidencia de sangrado ni fuga de contraste intravenoso activa. Hemoperitoneo moderado.

**Discusión:** Los hematomas hepáticos espontáneos son lesiones poco frecuentes y de vital importancia. Se han relacionado con la toma de anticonceptivos orales, patología obstétrica y enfermedades malignas del hígado. La tomografía computarizada es la técnica más sensible y específica. Su tratamiento puede ser conservador en casos seleccionados (sin datos de inestabilidad hemodinámica, ausencia de fuga de contraste intravenoso en prueba de imagen), sin necesidad de resecciones hepáticas masivas. Sea cual sea su origen, la rotura hepática es una entidad de mal pronóstico, que clásicamente obligaba a un tratamiento quirúrgico agresivo con amplias resecciones hepáticas y como consecuencia, a una morbilidad no despreciable. Hoy día, gracias a las técnicas de diagnóstico y tratamiento no invasivo, es posible hacer en manejo conservador en casos seleccionados, evitando así las complicaciones relacionadas con el proceso quirúrgico y el postoperatorio.