



Cirugía Española



www.elsevier.es/cirugia

P-474 - MANEJO QUIRÚRGICO DE SÍNDROME MALABSORTIVO SECUNDARIO A BYPASS GÁSTRICO

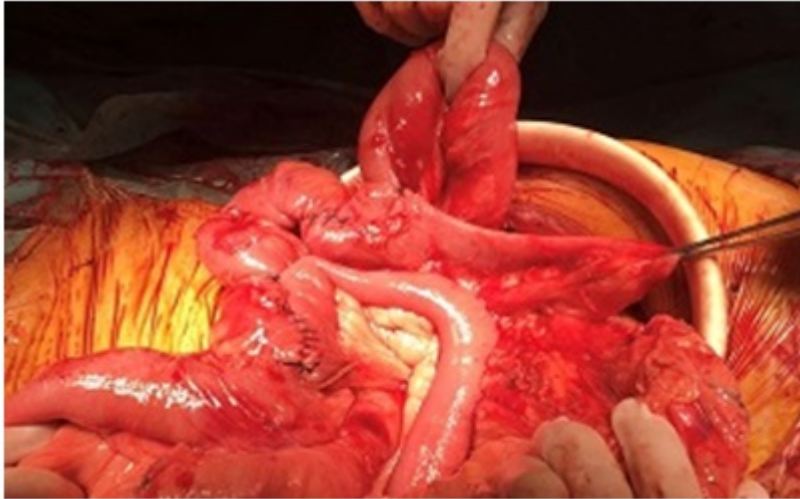
Pinillos Somalo, Ana; Escartín Arias, Alfredo; Mestres Petit, Nuria; Muriel Álvarez, Pablo; Cuello Guzmán, Elena; Merichal Resina, Mireia; Santamaría Gómez, Maite; Olsina Kessler, Jorge Juan

Hospital Universitari Arnau de Vilanova, Lleida.

Resumen

Introducción: La obesidad mórbida es una enfermedad crónica multifactorial que asocia importantes comorbilidades con una prevalencia del 14,5%. La cirugía bariátrica es un procedimiento efectivo y seguro para el tratamiento de la obesidad que consigue alcanzar las expectativas deseadas a largo plazo. Existen diferentes técnicas dentro de la cirugía bariátrica siendo el bypass gástrico (BG) una de las más utilizadas y con mejores resultados, aunque existe un pequeño porcentaje de pacientes que presentan complicaciones de difícil manejo. Presentamos el caso de un paciente con malnutrición severa por malabsorción secundaria a BG, que presentaba de forma concomitante colangitis de repetición por coledocolitiasis.

Caso clínico: Varón de 64 años intervenido de BG y colecistectomía simultánea por obesidad mórbida (IMC 53 kg/m²) y colelitiasis en el año 2005. Tras la intervención el paciente presentó remisión de sus comorbilidades, pero con el tiempo desarrolló un síndrome malabsortivo con esteatorrea, anemia ferropénica y anemia megalobástica por déficit de vitamina B12. A pesar del seguimiento y tratamiento médico por parte de Endocrinología el paciente no consiguió corregir su cuadro malabsortivo, ocasionándole repetidos ingresos por desnutrición con edemas generalizados y anasarca que requirieron tratamiento deplectivo y nutrición parenteral. Además de su síndrome malabsortivo el paciente presentaba coledocolitiasis residual a la colecistectomía previa que se complicó con colangitis de repetición. Debido a que por el BG no fue posible acceder a la vía biliar para realizar un CPRE, se practicó en dos ocasiones una CPTH para intentar fragmentar y expulsar los cálculos no siendo efectivo por tamaño y consistencia de los cálculos, colocándose de forma transitoria un drenaje biliar interno-externo. Dada la necesidad de resolver su problema biliar de forma quirúrgica y que el paciente presentaba un IMC de 25 kg/m² con persistencia de esteatorrea, se decidió asociar a la hepaticoyeyunostomía una reconstrucción del tránsito intestinal que solucionase su problema malabsortivo. De esta forma, se realizó un alargamiento de su asa común de 40 cm, reimplantado el asa biliar a 90 cm de válvula ileocecal. Posteriormente se seccionó el asa biliar, llevando el cabo proximal al asa alimentaria y el cabo distal a la hepaticoyeyunostomía, que se realizó sobre una vía biliar de 15 mm tras extracción de empedrado coledocal. El postoperatorio cursó sin incidencias, siendo dado de alta al 5º día de la intervención. Tras cirugía el paciente evolucionó de forma satisfactoria resolviéndose sus cuadros de colangitis y su síndrome malabsortivo, presentando actualmente un IMC 27 kg/m² con normalización analítica y sin esteatorrea.



Discusión: La malnutrición excesiva tras BG es una complicación de difícil manejo. En la literatura existen pocos casos en los que se indique cirugía para revertir esta complicación y en las revisiones encontradas el BG se reconvierte a una anatomía normal. En nuestro caso la modificación de la longitud del asa biliopancreática y el asa común han sido efectivas para resolver el síndrome malabsortivo que presentaba el paciente, así como la coledocolitiasis.