



Cirugía Española



www.elsevier.es/cirugia

P-488 - SADI-S COMO CIRUGÍA DE REVISIÓN DE UNA GASTRECTOMÍA VERTICAL

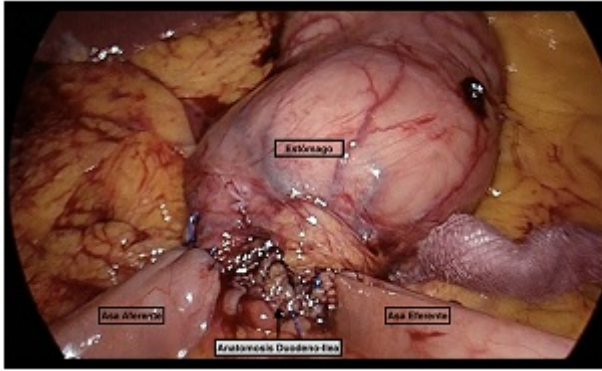
Aliaga Hilario, Elena; Laguna Sastre, Manolo; Ibáñez Belenguier, Miguel; Beltrán Herrera, Homero; Villarín Rodríguez, Álvaro; Escrig Sos, Javier; Granel Villach, Laura

Hospital General, Castellón de la Plana.

Resumen

Introducción: Según datos de la OMS, la obesidad ha alcanzado proporciones epidémicas a nivel mundial. Aproximadamente el 50% de la población tiene sobrepeso u obesidad. La cirugía ha resultado un método muy eficiente para el control del peso y las enfermedades asociadas a éste. Año tras año, el número de cirugías bariátricas se incrementa, lo que ha generado un aumento de las cirugías de revisión, tanto por, problemas derivados de la cirugía primaria, como por una reganancia del peso. El bypass duodeno-ileal con anastomosis única y gastrectomía vertical (Single anastomosis Dudoeno-Ileal bypass with Sleeve gastrectomy, SADI-S), es una cirugía relativamente reciente como tratamiento de la obesidad mórbida. El uso de esta técnica también se extiende a la cirugía de revisión, principalmente para aquellos pacientes que han sido sometidos a una gastrectomía vertical y que no han cumplido los objetivos de dicha cirugía. El objetivo del vídeo es presentar una cirugía de revisión, una gastrectomía vertical a un SADI-S y los aspectos técnicos de esta cirugía.

Caso clínico: Presentamos el caso de una mujer de 57 años con antecedentes médicos: hipotiroidismo y SAOS, y antecedentes quirúrgicos: colecistectomía abierta en 2014 y gastrectomía vertical en octubre 2011 por obesidad mórbida (peso 147 Kg - IMC 55,4 Kg/m²). En seguimiento durante 6 años presentó pérdida de 40 Kg de peso en los primeros 2 años y con reganancia posterior, llegando a IMC 50,06 Kg/m². Se propuso realizarle un bypass duodeno-ileal con anastomosis única y revisión de gastrectomía vertical previa. Intraoperatoriamente se evidencia hernia umbilical que es reducida y gran síndrome adherencial, realizándose adhesiolisis extensa. Se realiza revisión de la gastrectomía vertical previa con leve dilación antral. Disección de primera porción duodenal hasta arteria gastroduodenal. Sección duodenal con endoGIA 60 carga azul. Localización de asa ileal a 3 metros de válvula íleo-cecal, realizando a este nivel, la anastomosis duodeno-ileal terminolateral manual con sutura barbada 3/0. Se verifica permeabilidad y hermeticidad con azul de metileno. Tras la cirugía el paciente evolucionó favorablemente siendo dado de alta a las 72 horas y sin complicaciones. Posteriormente en las siguientes consultas se ha evidenciado evidenció buen control del peso.



Discusión: Debido a su menor agresividad quirúrgica, muchos pacientes con obesidad mórbida pluripatológicos, han sido sometidos a gastrectomía vertical. No todos alcanzan los objetivos de dicha cirugía, teniendo que realizar una segunda intervención. La técnica de conversión de una gastrectomía vertical a SADI-S por vía laparoscópica es una buena opción quirúrgica para añadir un componente malabsortivo a una técnica restrictiva como es la gastrectomía vertical. El vídeo que presentamos demuestra que es un procedimiento seguro y fácilmente reproducible.