



# Cirugía Española



[www.elsevier.es/cirugia](http://www.elsevier.es/cirugia)

## P-534 - LIPOSARCOMAS RETROPERITONEALES: A PROPÓSITO DE DOS CASOS

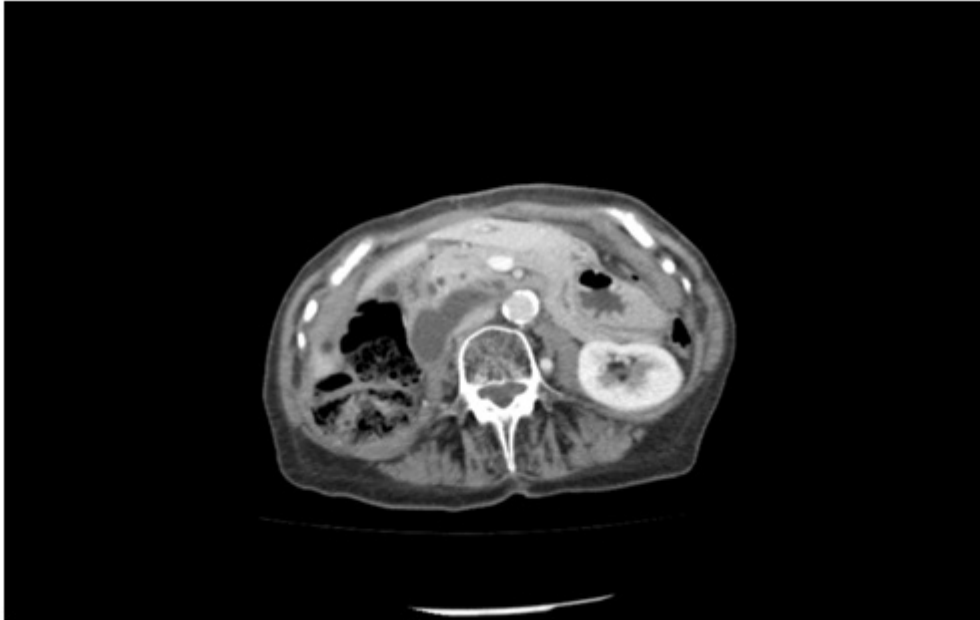
Rubio Sánchez, Teresa; Rodríguez Perdomo, Martín de Jesús; Alonso Batanero, Sara; Sánchez Lara, Juan Emmanuel; Sánchez Casado, Ana Belén; González Muñoz, Juan Ignacio; García Plaza, Asunción; Muñoz Bellvís, Luis

Hospital Universitario de Salamanca, Salamanca.

### Resumen

**Introducción:** Los sarcomas constituyen un grupo heterogéneo de tumoraciones infrecuentes y naturaleza maligna que generalmente se desarrollan en la edad adulta a partir de células mesenquimales localizadas a nivel del tejido conectivo. Las localizaciones suelen ser variadas, situándose en el retroperitoneo en torno a un 15% del total de sarcomas. Pueden alcanzar grandes dimensiones, presentándose en forma de masas voluminosas sin asociar una sintomatología específica. El tratamiento de elección es la resección quirúrgica en bloque con márgenes libres. Las metástasis a distancia son poco frecuentes y la evolución depende básicamente del grado de diferenciación y del subtipo histológico que presenten. Revisión de las características clínicas y morfológicas de estos tumores a propósito de dos casos. Se recogen datos del curso clínico, incluyendo clínica, diagnóstico, tratamiento y complicaciones surgidas.

**Casos clínicos:** Paciente A: mujer, 79 años de edad, con antecedentes de fibrilación auricular, intervenida por histerectomía y doble anexectomía por miomas y fibroadenoma en mama izquierda. Derivada al servicio de cirugía desde medicina interna por edemas en miembros inferiores. Se realiza TAC donde se objetiva masa compatible con liposarcoma de 14,5 × 14 × 26 cm que comprime la vena cava y engloba el riñón derecho. Se realiza extirpación y nefrectomía derecha. Como complicaciones presentó insuficiencia renal e hiponatremia y colecciones retroperitoneales controladas de forma ambulatoria por el buen estado de la paciente. El resultado anatomopatológico fue liposarcoma retroperitoneal. La paciente no precisó tratamiento posterior con radioterapia. Paciente B: varón, de 76 años con antecedentes de HTA, DMII, cardiopatía isquémica tipo IAM con 2 stents. Insuficiencia cardíaca, EPOC, hiperuricemia, hernia de hiato e insuficiencia renal crónica que acude a urgencias por edema en MID de tres meses de evolución. Es estudiado en el servicio de medicina interna donde se diagnostica tumoración retroperitoneal por la cual es derivado al servicio de cirugía. A la exploración física el paciente presenta masa en hemiabdomen derecho. En RM abdominopélvica se objetiva, en hemiabdomen derecho, masa heterogénea retroperitoneal, encapsulada, de 17,5 × 17 × 22 cm. En FID se visualiza otra lesión adyacente y similar, de 6,1 × 6,3 × 3 cm que desplaza el riñón derecho y contacta con la VCI, sin llegar a estenosarla. Se realiza extirpación quirúrgica completa sin abrir la tumoración. La estancia hospitalaria fue de 18 días, y como complicaciones presentó agudización de su insuficiencia renal, neumonía basal izquierda e íleo paralítico. El resultado anatomopatológico fue liposarcoma retroperitoneal bien diferenciado. El paciente no precisó tratamiento posterior con radioterapia.



**Discusión:** Los sarcomas son tumores de naturaleza maligna, infrecuentes, de crecimiento lento, originados a partir de las células mesenquimales del tejido conectivo. En un 15% de los casos, se localizan a nivel retroperitoneal. El tratamiento curativo de elección es la resección quirúrgica en bloque con márgenes libres, precisando en ocasiones tratamiento adicional con radioterapia. La principal causa de muerte es la recidiva locorregional. La supervivencia a los 5 años es de un 3-58%, y la evolución varía según el subtipo histológico y el grado de diferenciación del sarcoma.