



## P-552 - FASCITIS NECROTIZANTE ABDOMINAL: UNA MANIFESTACIÓN INFRECUENTE DE LA DIVERTICULITIS PERFORADA

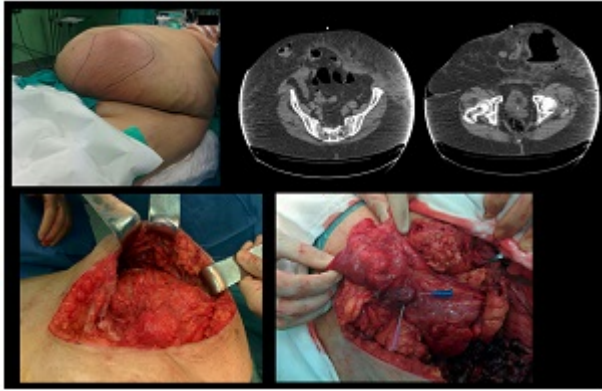
Nicolas, Tatiana; Gil, Pedro José; Sánchez, Pedro; Delegido, Ana; Conesa, Ana; Hernández, Quiteria; Parrilla, Pascual; Rodríguez, Kamila

Hospital Universitario Virgen de la Arrixaca, Murcia.

### Resumen

**Introducción:** La fascitis necrotizante es una infección de tejidos blandos del tejido celular subcutáneo hasta la fascia muscular. La puerta de entrada normalmente se debe a traumatismos leves o heridas en la piel y el pronóstico dependerá de la extensión del cuadro y de la precocidad de instaurar un tratamiento efectivo. Aquí presentamos un caso de fascitis necrotizante cuya etiología es la perforación de una víscera hueca en el espacio extraperitoneal.

**Caso clínico:** Mujer de 64 años, con obesidad mórbida. Colectectomizada hace 2 años. Intervenido de hernia umbilical hace 15 años recidivada a los pocos meses sin reintervención. Acude a urgencias por picos febriles de 38 °C de 48 horas de evolución, asociando tumoración dolorosa en región pararectal derecha de unos 30 cm de diámetro. Presenta buen estado general. En la analítica destaca PCR 36, 19.500 leucocitos (86% neutrófilos) y actividad de protrombina del 56%. Se realiza TAC abdominal, evidenciando herniación infraumbilical de colon transverso y absceso en tejido celular subcutáneo de fosa iliaca izquierda, celulitis y miositis hasta pared torácica de izquierda. Se interviene mediante laparotomía supraumbilical hallando dos orificios de aponeurosis umbilical de grandes dimensiones y absceso subcutáneo en vacío izquierdo que comunica con saco herniario con gas y pus en su interior. En su interior se observa epiplón y colon transverso no isquémico con 2 microperforaciones. Se realiza lavado profuso de absceso y maniobra de Friedrich. Resección en cuña de la pared colónica afecta y plastia a puntos sueltos. Cierre de orificio herniario. Mechado de cavidad e incisión de descarga. Mantiene evolución tórpida con inestabilidad hemodinámica dependiente de apoyo vasopresor a altas dosis. Pese a ello, a curas de heridas repetidas y tratamiento antibiótico entra en fracaso multiorgánico y shock séptico, siendo *exitus* al 9º día posoperatorio.



**Discusión:** La fascitis necrotizante de la pared abdominal es un proceso infrecuente con alta mortalidad (30-70%, siendo peor en inmunodeprimidos, diabéticos, obesos... Se han descrito casos causados por diverticulitis colónica unido a defectos de pared abdominal. El traumatismo de alta energía, como los accidentes de tráfico son otra de las etiologías más frecuentes. En nuestro caso, la etiología reside en la presencia de un defecto de la pared abdominal por el que se herniaba una porción de colon que secundariamente a una diverticulitis se perforó. La ausencia de manifestaciones intraperitoneales retrasa el diagnóstico que normalmente deberá ser realizado mediante TAC abdominal. El diagnóstico diferencial se realizará con la celulitis. Se suelen presentar como fiebre, edema local, dolor desproporcionado de la zona y crepitación. Es frecuente el fallo multiorgánico y la cirugía precoz es el tratamiento de elección. La perforación de víscera hueca en el tejido celular subcutáneo no produce síntomas de irritación peritoneal, por lo que el diagnóstico suele retrasarse. La TAC es la mejor prueba diagnóstica. La cirugía precoz, tanto para resolver la perforación de víscera hueca, como para atajar la extensión de la fascitis es el tratamiento de elección. Dado el retraso diagnóstico y la gravedad del cuadro, existe una alta mortalidad en estos pacientes.