



P-609 - HERNIA DE SPIEGEL GIGANTE

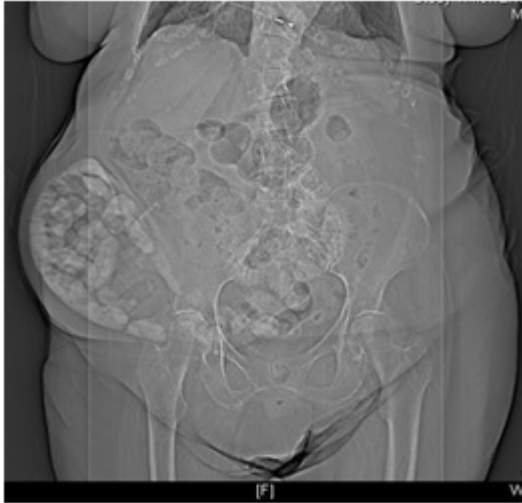
García García, Alberto¹; Flores García, José Angel²; Roldán Baños, Sara²; Barzola Navarro, Ernesto¹; Fernández Muñoz, Israel²; Domínguez Martínez, José Ramón²

¹Hospital Universitario Infanta Cristina, Badajoz; ²Hospital de Zafra, Zafra.

Resumen

Introducción y objetivos: La hernia de Spiegel es una rara variedad de defecto herniario de la pared abdominal, suponiendo el 1% de las hernias de la pared abdominal. Hay predisposición por el sexo femenino. En cuanto al lado afectado destaca el lado derecho. La edad media de aparición es de 40 años, aunque en un porcentaje considerable, es casual, debido al uso mejorado de medios diagnósticos como el TAC. Son factores predisponentes, la obesidad, embarazos repetidos, broncopatía crónica, aumento presión intraabdominal, esfuerzos musculares repetidos y debilidad de pared muscular. Aunque hay casos de defectos congénitos. El objetivo de este trabajo es presentar un caso ocurrido recientemente en nuestro hospital y un breve resumen de esta patología. Se describe caso clínico con apoyo de diversas imágenes.

Caso clínico: Mujer de 80 años con antecedentes personales de hipertensión, cardiopatía, HTP moderada-grave, FA crónica, hipotiroidismo. No antecedentes quirúrgicos. Exploración buen estado general, hábito intestinal conservado, abdomen globuloso, depresible, no doloroso, con tumoración parcialmente reductible en región inguinal derecha, no doloroso. En TAC realizado se objetiva voluminoso saco herniario en región inguinal derecha, de 14 × 8 cm, con contenido en grasa omental y asas de intestino delgado. Orificio hernia por defecto entre los músculos iliopsoas y recto anterior derecho, sin signos evidentes de complicación. Durante la intervención presenta como hallazgos hernia de Spiegel en tercio inferior de la línea con asas de intestino delgado y ciego. Orificio de 4 cm de diámetro con debilidad completa de la musculatura del tercio inferior. Hernia inguinal oblicua interna pequeña. Se realiza liberación y reducción de saco herniario. Cierre de la debilidad con material irreabsorbible e implantación de prótesis anclada al ligamento inguinal desde tubérculo púbico hasta espina iliaca anterosuperior lateralmente, medialmente a aponeurosis del recto mayor. El paciente evoluciona favorablemente sin recidiva.



Discusión: Estas hernias infrecuentes aparecen por debilidad de la línea semilunar de Spiegel, correspondiendo al borde lateral externo de los músculos rectos del abdomen, donde existe una zona de transición entre la fascia del músculo recto y las aponeurosis de los músculos anchos del abdomen. Esta línea se extiende desde el reborde costal hasta la espina del pubis, aunque la zona más frecuente de aparición de defectos herniarios generalmente es inferior al ombligo, ya que es a partir del llamado arco de Douglas, donde la hoja posterior deja de serlo, convirtiéndose en una zona de menor consistencia. La incarceration y estrangulación son complicaciones frecuentes debido a orificios herniarios pequeños. Su contenido destaca epiplón, intestino delgado y colon. Podemos encontrar hernia de Spiegel inferiores situadas caudalmente vasos epigástricos pudiendo confundirse con hernias inguinales directas. Un alto porcentaje encuentran inferior músculo oblicuo mayor (hernias ocultas), mientras que aquellas que protruyen la aponeurosis del oblicuo mayor se hallan en posición subcutánea siendo palpables. Las manifestaciones clínicas son inespecíficas y muy variables, dolor difuso \pm masa. No hay consenso en la técnica quirúrgica, dependiendo características del paciente y al tipo de hernia. Los resultados de morbilidad y recidiva con técnicas clásicas son buenos.