



## P-605 - LEIOMIOMA PRIMARIO DE PARED ABDOMINAL POSTERIOR: UN DIAGNÓSTICO INFRECLENTE TRATADO MEDIANTE ABORDAJE LAPAROSCÓPICO

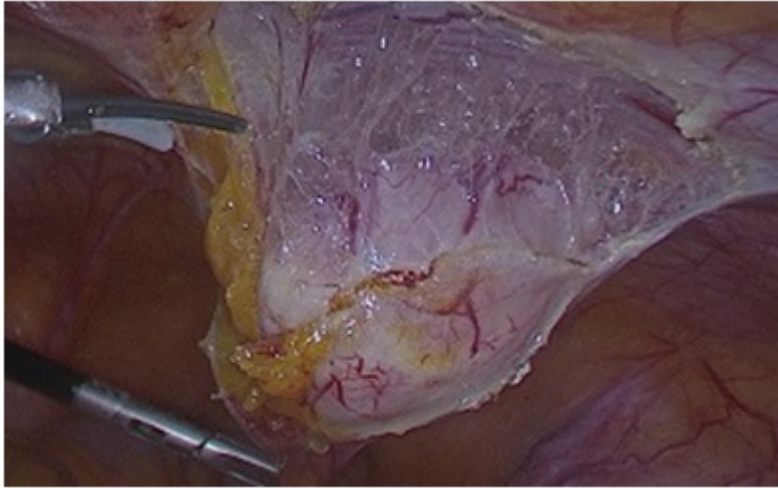
López Blanco, Marta Elisa; García Camino, José Manuel; Núñez, Héctor; Lois Silva, Elena

Hospital da Barbanza, Oleiros (Ribeira).

### Resumen

**Objetivos:** Los leiomiomas son neoplasias benignas del músculo liso. Su localización extrauterina es muy poco frecuente y cuando aparece en la pared abdominal generalmente se asocia a diseminación de tejido uterino por cirugía ginecológica previa. El leiomioma primario de pared abdominal posterior es un diagnóstico muy infrecuente y los pocos casos descritos en la literatura se refieren a una localización anterior. El tratamiento de elección es la resección quirúrgica completa. Nuestro objetivo es presentar el caso de un leiomioma primario de pared abdominal posterior, con una localización y diagnóstico difícil de realizar, tratado mediante un abordaje laparoscópico que resultó factible, sencillo, rápido y sin morbimortalidad.

**Caso clínico:** Presentamos el caso de una mujer de 45 años intervenida de manera programada y laparoscópica de una tumoración no palpable infraumbilical derecha, con diagnóstico de presunción de tumoración dependiente de pared abdominal compatible con endometriosis o GIST y cuyo diagnóstico definitivo fue de leiomioma primario de pared abdominal. Paciente sin antecedentes de interés que consulta por dolor epigástrico, dispepsia, estreñimiento y molestia leve en flanco izquierdo de meses de evolución. A la exploración física el abdomen es blando, depresible y no se palpan tumoraciones. Se realiza TAC de abdomen donde se evidencia una tumoración de tejidos blandos de 4 cm en región infraumbilical derecha, de localización posterior al músculo recto abdominal derecho, en contacto con un segmento de asa de intestino delgado y en posible contacto con la pared abdominal que podría estar en relación con endometriosis o tumor de GIST. Se realiza una BAG ecoguiada con resultado anatomopatológico de neoplasia mesenquimal con diferenciación muscular lisa/miofibroblástica sin signos histológicos de malignidad. La inmunohistoquímica es positiva para vimentina, AML, desmina, caldesmon, receptores de estrógenos y receptores de progesterona, índice de proliferación ki67 muy bajo, marcadores c-kit, CD34 y DOG1 negativos. Se recomienda la exéresis de la lesión para establecer un diagnóstico histopatológico definitivo. Se decide marcaje ecográfico y laparoscopia exploradora. Durante la intervención quirúrgica se objetiva una tumoración blanda, redondeada, nacarada, dependiente de la cara posterior de la pared abdominal infraumbilical paracentral derecha, cubierta de peritoneo, de unos 4 cm de diámetro, no adherida a otras estructuras. Se realiza exéresis completa laparoscópica con buena evolución postoperatoria. La anatomía patológica de la pieza confirma que se trata de un leiomioma de cara posterior de pared abdominal. La inmunohistoquímica evidenció positividad para actina de músculo liso, desmina y vimentina, así como negatividad para S100 y CD34 e índice de proliferación Ki-67 bajo. La paciente actualmente está asintomática y no ha presentado recidiva.



**Discusión:** El leiomioma primario de pared abdominal posterior es un desafío diagnóstico ya que presenta una clínica insidiosa, a menudo no es palpable e imita un tumor maligno. El abordaje laparoscópico facilita la localización, es sencillo, rápido y no presentó morbimortalidad en nuestro caso.