



## P-583 - RABDOMIOSARCOMA PLEOMÓRFICO COMO DIAGNÓSTICO DIFERENCIAL DE LA HERNIA INGUINAL INCARCERADA

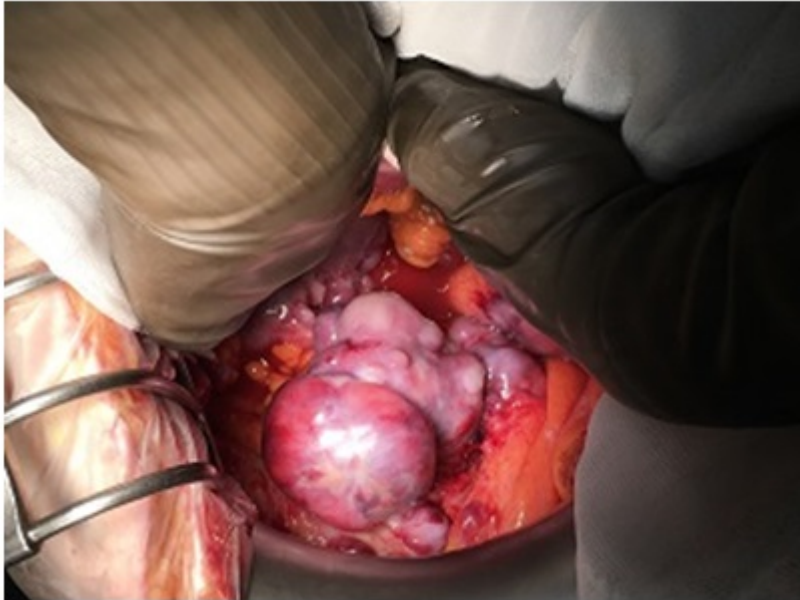
*Pitarch Martínez, María; Cabrera Serna, Isaac; Titos García, Alberto; González Sánchez, Antonio Jesús; Aranda Narváez, José Manuel; Bayón Muñiz, Antonio; Cabañó Muñoz, Daniel; Santoyo Santoyo, Julio*

*Hospital Regional Universitario Carlos Haya, Málaga.*

### Resumen

**Introducción:** La incarceración de una hernia es reconocida como una de las urgencias quirúrgicas más frecuentes. Dado que su diagnóstico es fundamentalmente clínico, ante la presencia de una tumoración inguinal han de tenerse en cuenta otros posibles diagnósticos diferenciales. En este aspecto existen casos publicados de tanto de tumores contenidos en un saco herniario (por ejemplo GIST intestinales) como de tumoraciones que simulan una hernia complicada (como metástasis, mesoteliomas peritoneales o sarcomas).

**Caso clínico:** Varón de 85 años con antecedentes de EPOC, ictus y factores de riesgo cardiovascular que consulta en urgencias por dolor y distensión abdominal junto a tumoración inguinal derecha dolorosa que había aumentado de tamaño progresivamente en los últimos meses, indurada e irreductible a la exploración, compatible con hernia incarcerada. Se realiza TC abdomen sin contraste (por deterioro de función renal), que informa de hernia inguinoescrotal derecha incarcerada con saco que contiene ciego y posible hematoma, junto a líquido libre intraabdominal. Se realiza laparotomía exploradora objetivando abundante ascitis, múltiples implantes peritoneales y una masa fija irregular de unos 8cm de diámetro que invade el canal inguinal derecho; no se objetiva tumor primario en vísceras abdominales. Se toma biopsia de un implante de peritoneo parietal con resultado anatomopatológico de rhabdomyosarcoma pleomórfico. Por edad y comorbilidades se desestima tratamiento activo, y tras deterioro clínico progresivo el paciente fallece.



**Discusión:** El rhabdomyosarcoma es uno de los tumores más frecuentes en la infancia pero extremadamente excepcional en la población adulta (< 1%). Su localización en la región inguinal es poco habitual, existiendo escasos casos referidos en la literatura. La afectación metastásica es frecuente al diagnóstico, pudiendo presentar diseminación peritoneal hasta en un 16% de los casos. El tratamiento de elección en la enfermedad localizada es la exéresis quirúrgica seguida de quimioterapia adyuvante, pese a lo cual el pronóstico es sombrío en rhabdomyosarcomas pleomórficos, el subtipo histológico más agresivo.