



P-665 - METÁSTASIS MAMARIA DE LINFOMA DE CÉLULAS DEL MANTO

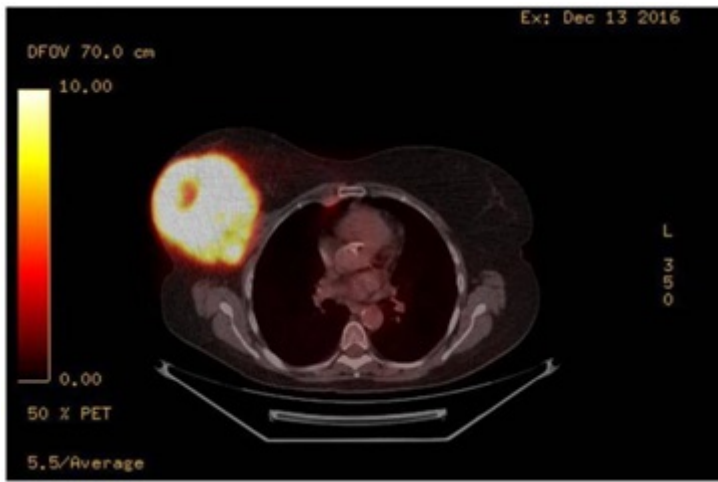
Dárdano Berriel, Juan Andrés; Guerrero López, Raúl; Curbelo Peña, Yuhami; Vallverdú Cartie, Helena

Consorti Hospitalari de Vic, Vic.

Resumen

Introducción: La afectación mamaria por linfoma de células del manto es menor 0,1% del total de los tumores mamarios. Presentamos el caso de una paciente con una tumoración mamaria postraumática inicialmente catalogada clínica y radiológicamente de hematoma y que posteriormente se diagnosticó como afectación secundaria por linfoma de células del manto. Remarcamos la importancia de la sospecha clínica ante este tipo de casos.

Caso clínico: Paciente de 57 años en tratamiento, con antecedentes personales de meningoencefalitis. Tratamiento por linfoma de células del manto con recaída a nivel inguinal tres meses antes de la consulta. Presentó tumoración mamaria derecha de 3 días de evolución post traumatismo leve. A la exploración física se palpaba un nódulo de 6 × 4 cm móvil y redondeado sin lesiones cutáneas. No tumoraciones en la mama contralateral o axilar. Analítica con plaquetopenia. Diez días después del traumatismo se realizó mamografía y ecografía apreciándose una tumoración lobulada con periferia hiperecoica y núcleo hipoecoico compatible con hematoma en fase de organización. Se inició tratamiento con antiinflamatorios y crioterapia. La paciente presentó evolución desfavorable por mastalgia y aumento progresivo de la tumoración sin otra sintomatología. A la exploración mostró notable aumento de la tumoración que ocupaba ambos cuadrantes externos de la mama derecha, sin adenopatías axilares. Nueva ecografía a las 5 semanas del inicio del cuadro: tumoración de 10 × 12 × 8 cm con núcleo muy hipoecoico y contornos irregulares. Biopsia mediante BAG. Anatomía patología mostró un infiltrado de linfocitos atípicos CD 79 +, CD 20 +, BCL2 +, Cyclina D1 + y CD 10 -, CD 3 -.Compatible con metástasis por linfoma de células del manto. Se realizó PET-TC que confirmó la afectación mamaria, ganglionar en cadena mamaria interna así como a nivel glúteo. Se inició nueva línea de quimioterapia con ibrutinib®.



Discusión: Los linfomas mamarios son tumores poco frecuentes abarcando aproximadamente el 1% del total de los tumores malignos de la mama, su presentación no varía sustancialmente del resto de los tumores mamarios, aunque pueden ser bilaterales 10%, y presentar compromiso axilar hasta en el 40% de los casos. La variedad más frecuente son los linfomas difusos de células grandes tipo B, que constituyen el 75%. Los linfomas de células de manto representan entre el 8 y el 10% del total de los linfomas, pueden presentar afectación extraganglionar siendo las más frecuentes, estómago, hígado, piel y sistema nervioso central, la afectación mamaria es excepcional. Radiológicamente pueden confundirse con hematomas en fase de organización o fibroadenomas. En nuestro caso la coincidencia de traumatismo con plaquetopenia y una imagen radiológica con características de benignidad derivó en que el diagnóstico se retrasó en casi un mes hasta que el aumento de tamaño hizo sospechar que se trataba de un proceso neoplásico. Es imperativo por tanto tener alto grado de sospecha de malignidad ante la persistencia o rápido crecimiento de un hematoma mamario o de una lesión supuestamente benigna. La biopsia mediante aguja gruesa juega un papel esencial en el diagnóstico.