



P-782 - HEMOPERITONEO ESPONTÁNEO SECUNDARIO A METÁSTASIS EN EL LIGAMENTO REDONDO HEPÁTICO, UNA PRESENTACIÓN ATÍPICA

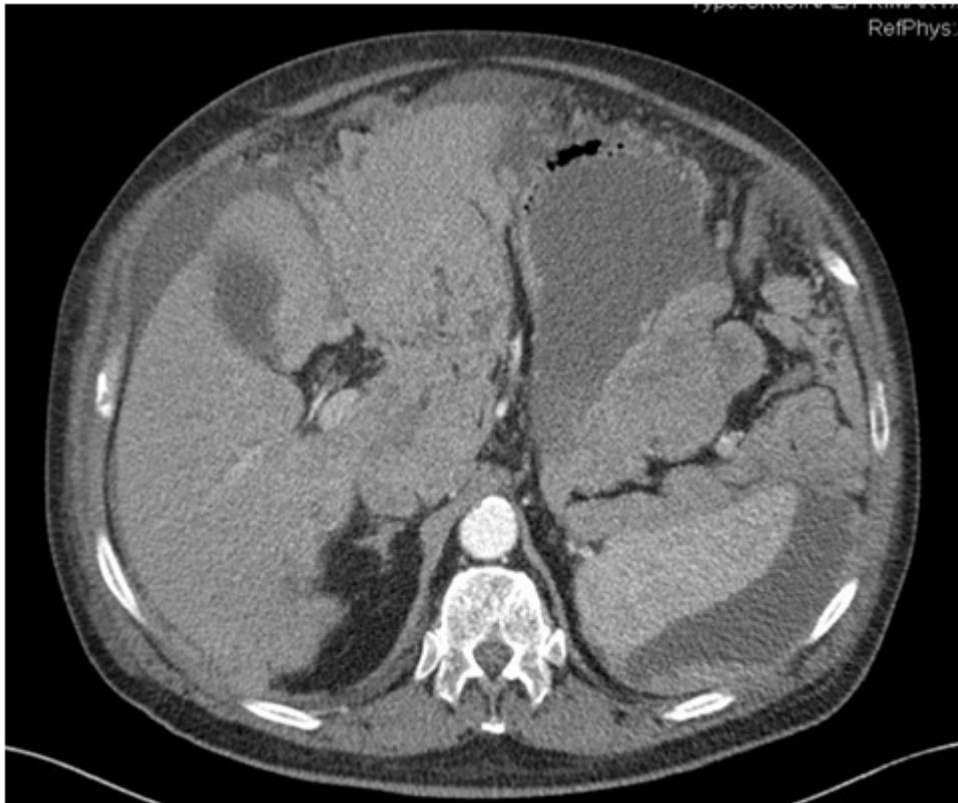
Abellán Morcillo, Israel; Bernabé, Antonio; González, Pedro; Egea, María Dolores

Hospital Universitario Los Arcos del Mar Menor, San Javier.

Resumen

Objetivos: Presentar un caso de hemoperitoneo espontáneo secundario a metástasis intrabdominal. Esta es una urgencia rara, muy grave y de gran dificultad diagnóstica, debiendo tener en cuenta desde un primer momento los síntomas y antecedentes del paciente.

Caso clínico: Presentamos el caso de un varón de 76 años intervenido en nuestro servicio con el diagnóstico de carcinoma papila renal tipo 2 (anatomía patológica: pT1aN0) con un postoperatorio favorable. El paciente consulta a los 6 meses de la intervención en el servicio de urgencias por un cuadro de dolor abdominal generalizado. En la analítica de control destacaba una de 8,4 mg/dl y un Hto de 25. La TC de urgencia informó de abundante líquido libre de distribución difusa sobre todo en hemiabdomen superior y pelvis en probable relación con hemoperitoneo, así como una masa de aspecto tumoral a nivel de ligamento redondo hepático. Ante los hallazgos, se indicó laparotomía exploradora urgente, hallando un hemoperitoneo difuso de más de 3 litros secundario a una masa metastásica de unos 10 cm englobando el ligamento redondo con signos de sangrado activo. Se realizó hemostasia de las lesiones, se tomaron biopsias múltiples y se dejó un drenaje intrabdominal. La evolución postoperatoria fue favorable, informando la anatomía patológica de la lesión en el ligamento redondo de metástasis de carcinoma renal papilar Cd10 + con abundantes áreas hemorrágicas y neovascularización.



Discusión: Son múltiples las causas de hemoperitoneo espontáneo, entre ellas las hepáticas, esplénicas, ginecológicas, vasculares y estados en los que existe una alteración de la coagulación. Entre las causas hepáticas, el adenoma hepático y el hepatocarcinoma sobre un hígado cirrótico son las causas más frecuentes de hemoperitoneo espontáneo, siendo el sangrado masivo por metástasis tumorales un cuadro infrecuente cuyo origen pueden ser metástasis con origen en colon, pulmón, riñón o testículo. La descripción de metástasis a nivel del ligamento redondo es excepcional en la literatura, correspondiendo el único caso descrito a una metástasis de cáncer de mama. El hemoperitoneo espontáneo representa una causa infrecuente de dolor abdominal agudo. Este cuadro clínico representa una elevada mortalidad en ausencia de un diagnóstico precoz. La descripción de metástasis a nivel del ligamento redondo es excepcional en la literatura. No se ha encontrado en la literatura ningún caso de hemoperitoneo por sangrado de lesiones a ese nivel. La peculiaridad de este caso clínico radica no solo en el origen o la atípica localización del sangrado, sino en la importancia de un adecuado diagnóstico diferencial ante un cuadro de abdomen agudo y anemia en pacientes con antecedentes de neoplasia.