



P-791 - HEMOPERITONEO MASIVO SECUNDARIO A ANGIOSARCOMA EPITELIOIDE RETROPERITONEAL METASTÁSICO

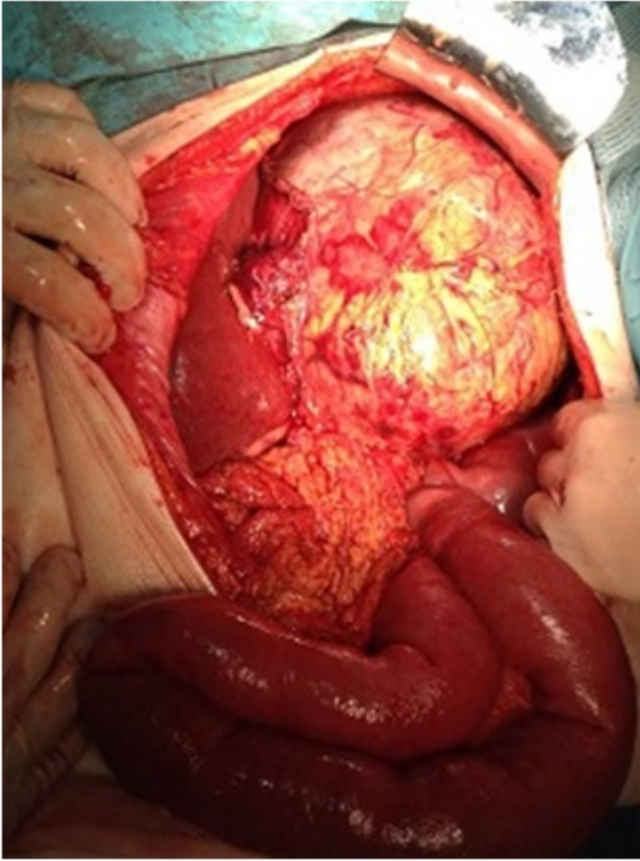
Lledó Izquierdo, Isabel; Díaz Milanés, Juan Antonio; Piñán Díez, Julia; Manzano Martín, María Isabel; Pozuelos Rodríguez, Ana María; Cáceres Nevado, María del Carmen; Caro Mancilla, Alfredo

Hospital San Pedro de Alcántara, Cáceres.

Resumen

Introducción: El angiosarcoma epitelioide es una neoplasia de origen endovascular muy infrecuente, que supone el 1% de los sarcomas. Generalmente se localizan en piel y tejido celular subcutáneo, siendo menos frecuente su desarrollo en retroperitoneo. Presentamos el caso de una paciente con hemoperitoneo masivo secundario a angiosarcoma epitelioide retroperitoneal gigante, entidad muy poco frecuente.

Caso clínico: Mujer de 81 años con antecedentes de HTA, enfermedad renal crónica y hematoma talamocapsular izquierdo con hemihipoestesia derecha residual, que acude a urgencias por cuadro compatible con obstrucción intestinal y aumento del perímetro abdominal. Como antecedente a destacar, la paciente había sido diagnosticada previamente de tumoración retroperitoneal en hipocondrio izquierdo de 17 × 11 × 12 cm, dependiente de glándula suprarrenal, con catecolaminas negativas, rechazando la paciente intervención quirúrgica. Se realiza TC abdominal urgente, donde se objetiva crecimiento de dicho tumor con desplazamiento del bazo y riñón izquierdo, así como un engrosamiento a nivel de sigma y de un asa de intestino delgado adyacente al mismo. Se inicia tratamiento conservador del cuadro obstructivo, pero durante su ingreso presenta cuadro de hipotensión y taquicardia súbita, con descenso del hematocrito y hemoperitoneo masivo en TC urgente, indicándose intervención quirúrgica urgente. Se realiza laparotomía exploradora, evidenciándose de forma intraoperatoria hemoperitoneo masivo secundario a rotura de hilio esplénico por compresión de tumor paraaórtico gigante, que desplaza bazo y riñón izquierdo. También se objetivan varias tumoraciones en íleon terminal cercanas a la válvula ileocecal, y otro tumor concéntrico en unión rectosigmoidea. Se realiza resección de tumor retroperitoneal en bloque, esplenectomía, ileocequectomía con anastomosis ileocólica y sigmoidectomía con colostomía terminal. La paciente requiere transfusión de hemoderivados y administración de drogas vasoactivas de forma intraoperatoria. Durante su ingreso postoperatorio en UCI presenta una evolución tórpida con gran deterioro de la función respiratoria, falleciendo al sexto día postoperatorio por fracaso multiorgánico. El diagnóstico anatomopatológico de las piezas resecadas fue de angiosarcoma epitelioide retroperitoneal con necrosis tumoral y afectación ganglionar e infiltración microscópica de glándula suprarrenal izquierda. Se detectó la presencia de metástasis en íleon terminal, ciego, apéndice cecal y sigma, con extensa invasión linfovascular y expresión inmunohistoquímica de CD34 y CD31.



Discusión: El angiosarcoma epitelioides es una neoplasia agresiva muy infrecuente de origen endovascular, que presenta una alta tasa de metástasis ganglionares y viscerales precoces. Generalmente se localiza en piel y tejido celular subcutáneo, siendo menos frecuente su desarrollo en retroperitoneo, mediastino y mesenterio. Suele aparecer en pacientes mayores de 70 años, con ligero predominio femenino. Es característica la expresión inmunohistoquímica de los marcadores CD34 y CD31. Esta alta capacidad metastásica, unida al diagnóstico tardío en caso de la localización retroperitoneal (por su escasa sintomatología, que aparece cuando ya existe compresión de estructuras vecinas), les confiere a estos tumores un pronóstico nefasto, con una supervivencia estimada de entre 15-30 meses, siendo inferior en caso de metástasis. El tratamiento es la resección quirúrgica, que en muchos casos no es posible por el avanzado estadio en el momento del diagnóstico. En estos casos, puede realizarse tratamiento quimioterápico paliativo con paclitaxel y doxorubicina.