



## P-717 - HERNIA DE AMYAND: A PROPÓSITO DE DOS CASOS EXCEPCIONALES

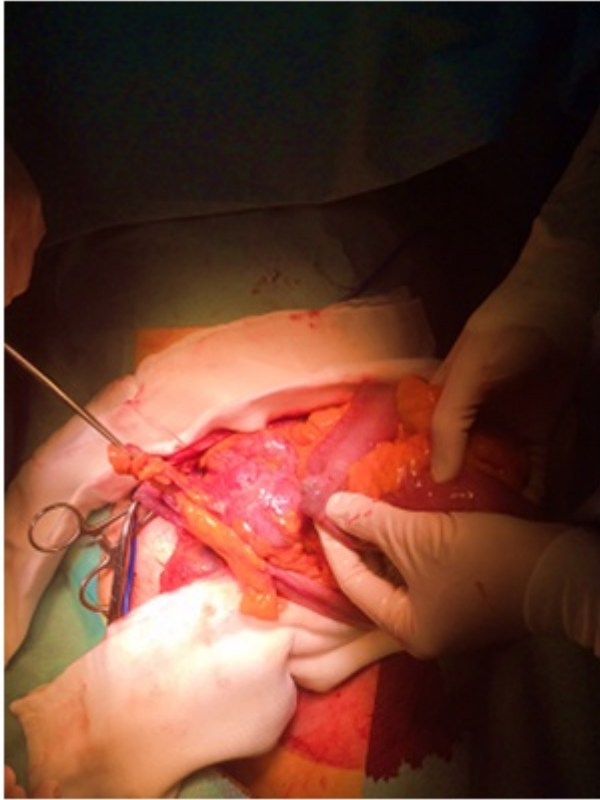
*Perfecto Valero, Arkaitz; Servide Staffolani, María José; Cervera Aldama, Jorge; García González, José María; Roldan Villavicencio, Javier Ismael; Marquina Tobalina, Teresa; Prieto Calvo, Mikel; Colina Alonso, Alberto*

*Hospital de Cruces, Barakaldo.*

### Resumen

**Introducción:** Presentamos dos casos de hernia de Amyand excepcionales que consideramos de gran interés puesto que se trata de patología poco frecuente y que suele precisar de manejo urgente. Su conocimiento resulta imprescindible para un cirujano general. Adjuntamos iconografía de ambos casos.

**Métodos:** Se trata de dos casos clínicos que describen la forma de presentación, exploración, diagnóstico y tratamiento de la hernia de Amyand. Caso 1: varón, 80 años. Antecedente de carcinoma de próstata en tratamiento médico. Consulta por cuadro de dolor y tumoración inguinal de 8 días de evolución. A la exploración presenta hernia inguinal derecha incarcerada. Analíticamente sin hallazgos reseñables. En ecografía se describe hernia inguinal derecha con punta apendicular inflamada en su interior. Con diagnóstico de hernia de Amyand incarcerada se decide intervención quirúrgica urgente. Intraoperatoriamente se observa hernia inguinal incarcerada y apéndice con cambios isquémicos sin signos de apendicitis aguda, procediéndose a realizar apendicectomía reglada y hernioplastia inguinal con malla de polipropileno según técnica de Liechtenstein. Caso 2: varón, 89 años. Antecedentes de hipertensión arterial, cardiopatía por arritmia y broncopatía crónica severa. Acude por cuadro de malestar general, sudoración, frío e hipotensión. Refiere molestias abdominales en hemiabdomen derecho y vómitos. A la exploración, hernia inguinal izquierda recidivada gigante incoercible, con abdomen no peritonítico. Analíticamente muestra aumento de reactantes de fase agua, acidosis metabólica y lactato elevado. Ante sospecha de sepsis de origen abdominal, se realiza TC con hallazgo de gran hernia inguinoescrotal izquierda conteniendo el apéndice inflamado en su interior. Los hallazgos intraoperatorios fueron de apendicitis aguda purulenta en saco de hernia inguino-escrotal gigante, conteniendo colon derecho y más de un metro de íleon terminal, con un divertículo de Meckel no complicado. Se realizó apendicectomía reglada, orquiectomía izquierda de necesidad y cierre del orificio inguinal profundo. El paciente del Caso 1, no presentó complicaciones. Probablemente debido a la ausencia de peritonitis ya que se trataba de un apéndice encarcerado. El paciente del Caso 2, presentó un postoperatorio tórpido, comenzando con fracaso multiorgánico, hipotensión y anuria, falleciendo a las 48 horas de la cirugía. Esta evolución fatal probablemente fuera debido a varios factores: situación de gravedad a su llegada al Servicio de Urgencias, sepsis de origen abdominal con tratamiento tardío debido a ausencia de sospecha y poca correlación clínico-analítica. Todo esto en un paciente de edad avanzada y con comorbilidades importantes.



**Discusión:** La prevalencia de la hernia de Amyand es baja, alrededor de 1%. La presentación asociada a cuadro de apendicitis aguda es aún menos frecuente. En estos casos, es obligada la realización de apendicetomía. En cuanto a la a reparación de la pared, la utilización de material protésico es controvertido por el alto riesgo de infección. El Caso 2 es excepcional. Por una parte, se trata de una hernia de Amyand izquierda. Por otra parte, resulta aún más inusual el hallazgo concomitante con hernia de Littre, que corresponde a la presencia de un divertículo de Meckel en saco herniario. No se ha encontrado bibliografía al respecto en la literatura revisada.