



## P-694 - UTILIDAD DEL PACKING PÉLVICO EXTRAPERITONEAL EN POLITRAUMATIZADO *IN EXTREMIS*

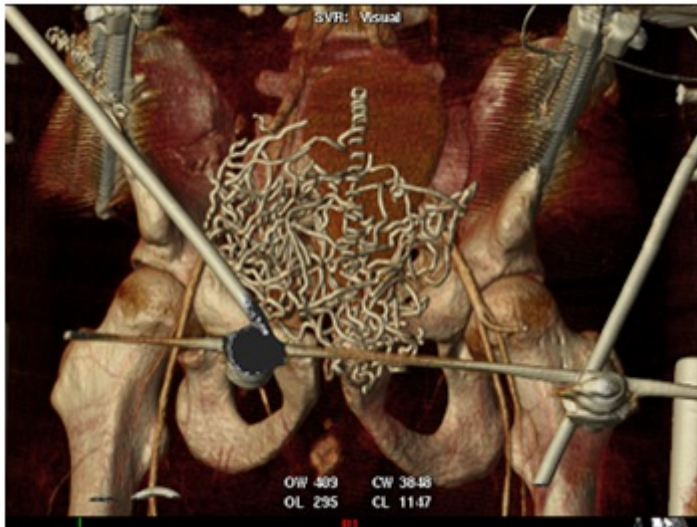
Yuste García, Pedro; Gutiérrez Andreu, Marta; Nevado García, Cristina; Supelano Eslait, Guillermo; Alegre Torrado, Cristina; García Villar, Óscar; Brandariz Gil, Lorena; Ferrero Herrero, Eduardo

Hospital Universitario 12 de Octubre, Madrid.

### Resumen

**Introducción:** Las fracturas de pelvis con inestabilidad hemodinámica representan un reto para el cirujano debido a su alta morbi-mortalidad. En nuestro centro existe un algoritmo diagnóstico-terapéutico en el que destaca la realización de fijación externa y *packing* extraperitoneal en pacientes *in extremis* cuando no está disponible la arteriografía urgente.

**Caso clínico:** Varón de 29 años con antecedentes de psicosis esquizoide que sufre un politraumatismo tras precipitarse desde un quinto piso por un intento autolítico. En la atención extra hospitalaria se objetiva TA 80/40 mmHg, FC: 140 lpm, FR: 30 rpm, Glasgow 8. Inestabilidad pélvica. Se procede a intubación orotraqueal, se coloca un collarín cervical y cinturón pélvico. Se administran 2.000 cc de cristaloides y coloides. Traslado a nuestro centro en UVI móvil en 25 minutos. En la atención hospitalaria el paciente presenta una TA de 60/40 mmHg, FC: 130 lpm. El murmullo vesicular está conservado bilateralmente y tiene una saturación de O<sub>2</sub> del 98%. Se activa protocolo de transfusión masiva. La radiografía de tórax no presenta alteraciones. La radiografía de pelvis presenta una fractura Tipo C3 de Tile con gran inestabilidad pélvica. Se realizan dos ecografías FAST seriadas donde se descarta líquido libre intraperitoneal y pericárdico. En la analítica se objetiva una hemoglobina de 9,8 g/dl, lactato 4,4 mmol/L y un pH de 7,31. Actividad de protrombina de 48%. Durante la evaluación primaria el paciente presenta hipotensión grave, con TA de 40/10 mmHg y no se palpan pulsos, por lo que fue considerado paciente *in extremis*. La arteriografía no está disponible hasta dentro de 45 minutos. Se traslada al quirófano donde se coloca un fijador externo (10 min) y se realiza laparotomía infraumbilical para realización de *packing* extraperitoneal (10 min). Se administraron 5 u. de sangre, 3 pool de plaquetas y 1 u. de plasma. Tras la intervención el paciente recupera estabilidad hemodinámica. TA: 90/40 mmHg y recupera pulso. Se decide arteriografía donde se objetiva sangrado activo de arteria obturatriz y glútea superior derecha que se embolizan. Se traslada a la UVI donde se mantiene estable hemodinámicamente TA de 110/90 mmHg, sin necesidad de drogas vasoactivas. Posteriormente se realiza TC body que se informa como: hematoma subdural, fractura no desplazada de lámina de C7, fractura esternal, fracturas costales bilaterales, hematoma retroperitoneal sin signos de sangrado activo y trauma ortopédico complejo: fracturas de L1 y L2 con subluxación facetaria D12-L1 (F. de Chance), fractura compleja inestable de anillo pélvico y fractura conminuta sacrococcígea.



**Discusión:** El packing extraperitoneal se ha descrito como una técnica para estabilizar hemodinámicamente a pacientes *in extremis* cuando no existe la posibilidad de arteriografía urgente. Recomendamos el abordaje multidisciplinar, la estrategia de control de daños y la implicación temprana del cirujano general para el manejo de este tipo de pacientes.