



## P-098 - ELEVACIÓN DE PTH ASOCIADA A INFECCIÓN CERVICAL GRAVE EN EL POSTOPERATORIO DE TIROIDECTOMÍA TOTAL. ¿MARCADOR PRECOZ DE SEPSIS O COINCIDENCIA?

García Gil, José Manuel; de la Plaza Llamas, Roberto; Gemio del Rey, Ignacio Antonio; López Marcano, Aylhín; Medina Velasco, Anibal; González Sierra, Begoña; Díaz Candelas, Daniel Alejandro; Ramia Ángel, José Manuel

Hospital Universitario de Guadalajara, Guadalajara.

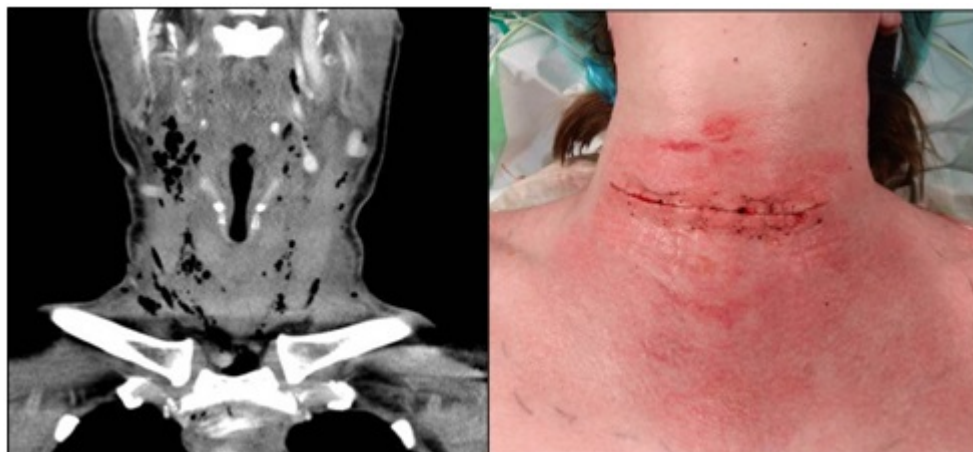
### Resumen

**Objetivos:** La literatura científica documenta los mecanismos fisiopatológicos implicados en las alteraciones del metabolismo del calcio en pacientes sépticos o postquirúrgicos críticos. La hipocalcemia que puede observarse en ellos está mediada por citoquinas proinflamatorias, es multifactorial (transfusiones, insuficiencia renal, niveles bajos de vitamina D, etc.) y provoca el estímulo en la secreción de PTH, que suele normalizar las cifras de calcio o incluso puede provocar hipercalcemia en estancias prolongadas en UCI. Presentamos un caso en el que se observó elevación de PTH, en el contexto de infección cervical grave en el primer día postoperatorio de tiroidectomía total y revisamos la literatura existente para investigar su relación.

**Caso clínico:** Mujer de 50 años exfumadora, apendicectomizada y con ansiedad como únicos antecedentes que se interviene de tiroidectomía total por BMN bilateral con nódulo dominante Bethesda III en LTI. Se identifican y respetan al menos 3 paratiroides. Al día siguiente permanece ingresada por mareo. Analíticas (tabla). A las 33 horas del postoperatorio requiere valoración por eritema leve y molestia cervical, con enfisema subcutáneo no doloroso a la exploración. TAC cervical: Cambios postquirúrgicos. Múltiples burbujas de gas en espacios anatómicos del cuello, extendiéndose cranealmente hasta apófisis mastoides y caudalmente hasta espacio retroesternal. Ocupación de celda tiroidea. No fugas de contraste oral. Se inicia meropenem 1000 mg/8h e indica cirugía urgente. Realizamos una búsqueda en PubMed actualizada el 24/3/2019, con la siguiente estrategia: ((Parathyroid Hormone) OR (Hormone, Parathyroid) OR (Parathyrin) OR (Parathormone) OR (PTH (1-84)) OR (Parathyroid Hormone (1-84)) OR (Parathyroid Hormone Peptide (1-34)) OR (Parathyroid Hormone (1-34)) OR (PTH (1-34)) OR (PTH)) AND ((Infection) OR (Cellulitis))). Tratamiento quirúrgico: área eritematosa y vesícula cutánea de 2 mm adyacente a cervicotomía. Reapertura. Colección serohemática turbia en TCS. Hematoma infectado ocupando celda tiroidea. Visualización de nervios laríngeos recurrentes, indemnes. Lavado con suero de lecho quirúrgico sin observar punto de sangrado activo. Drenaje y cierre. Se tomaron cultivos de vesícula cutánea, exudado de TCS y hematoma de celda tiroidea. La paciente evolucionó satisfactoriamente desde el punto de vista clínico y recibió el alta 4 días después. En analíticas sucesivas se observó descenso progresivo de PTH y de los parámetros inflamatorios (tabla). En los cultivos se aisló *Propionibacterium acnes*, saprófito cutáneo anaerobio, con significación clínica por haber crecido en las tres muestras. La búsqueda bibliográfica obtuvo 549 referencias, que fueron descartadas

inicialmente por título, y en segundo lugar leyendo el abstract, hasta seleccionar 7 artículos para su revisión exhaustiva. Ninguno abordó nuestra hipótesis.

Tiempo postoperatorio	PTH (pg/ml)	Leucocitos (% pmn)	PCR	PCT	Ca. corregido (mg/dl)
21H	71,6	9.100 (53)	22,8	0,0	9,2
33H		9.100 (58)	26,6	0,0	
39H	151,5	10.000 (88)	20,7	0,0	8,9
72H	133,1	8.000 (53,6)	8,2		
5 días	89,8	8.500 (56,8)	5,7		9,4
9 días	80,8	10.200 (72,2)			9,4



**Discusión:** La PTH en nuestra paciente se comportó como marcador simultáneo, precoz y prolongado de la infección cervical grave, con valor superior a PCR, procalcitonina y neutrófilos. Debería tenerse en cuenta en otros pacientes para determinar con mayor evidencia su relación clínica con la infección cervical.