



P-109 - HIPERPLASIA DE MÉDULA SUPRARRENAL PRODUCTORA DE DOPAMINA ASOCIADA A SÍNDROME DE CONN. UNA INUSUAL COEXISTENCIA CAUSANTE DE HTA REFRACTARIA

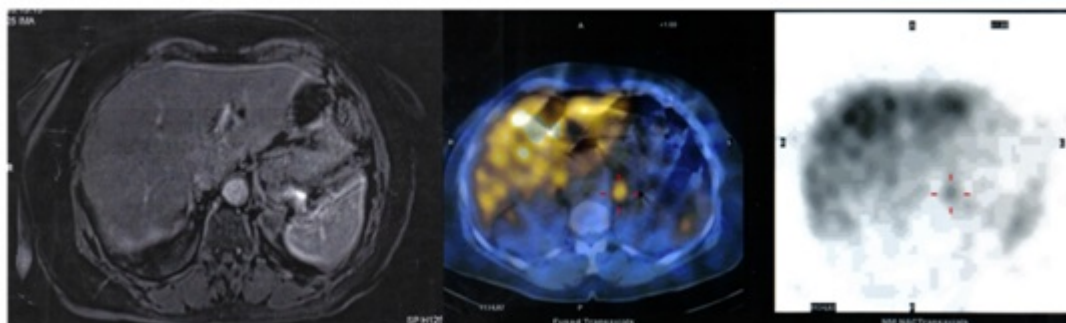
Ruiz, Juan José; Febrero, Beatriz; Teruel, Esmeralda; Rodrigues, Kamila; Torres, Miguel; Ros, Inmaculada; Ríos, Antonio; Rodríguez, José Manuel

Hospital Universitario Virgen de la Arrixaca, Murcia.

Resumen

Introducción: La hipertensión arterial (HTA) es una patología frecuente en la edad adulta, estando contemplada la etiología de origen suprarrenal en casos de HTA refractaria. Dentro de esta causa puede estar provocada por un síndrome de Conn, un feocromocitoma o un síndrome de Cushing. La coexistencia de dos de estas entidades en el mismo paciente se considera un suceso infrecuente.

Caso clínico: Mujer de 63 años hipertensa en tratamiento durante tres años con dos fármacos (doxazosina y diltiazem). Ante la persistencia de HTA mal controlada, se realizó un estudio de catecolaminas en orina que evidenció niveles elevados de dopamina (2.642 ug/24h) y 3-metoxitiramina (832 ug/24h), siendo el resto de valores normales y corroborados en una segunda determinación. A nivel renal, destacaron niveles elevados de aldosterona (278,0 pg/ml), junto con una actividad de renina plasmática de 0,7 ng/ml/h. La resonancia magnética nuclear (RMN) describió una lesión ovalada en la glándula suprarrenal izquierda de 3 cm. Se completó el estudio con una gammagrafía MIBG que mostró captación en dicha lesión (fig.). Con el hallazgo de una tumoración suprarrenal productora de dopamina asociada a hiperaldosteronismo primario, se decidió tratamiento quirúrgico, realizándose una suprarrenalectomía izquierda laparoscópica. La histología confirmó un adenoma cortical con una hiperplasia de la médula suprarrenal. Los controles posteriores mostraron niveles normales de dopamina y de aldosterona, con normalización de la tensión arterial.



Discusión: La corteza y la médula suprarrenal presentan un origen embriológico y una producción hormonal distinta. A nivel medular, el feocromocitoma es un tumor productor generalmente de adrenalina y/o noradrenalina, siendo los secretores de dopamina infrecuentes (incidencia 2-8/1.000.000 casos). Nuestra paciente presenta elevación de dopamina y de su metabolito, la metoxitiramina. Los tumores secretores de dopamina suelen asociarse a normotensión, al contrario de los productores de otras catecolaminas. Sin embargo, nuestro caso asocia HTA refractaria que podría explicarse por el síndrome de Conn coexistente. La paciente tampoco presentaba otros síntomas relacionados con el feocromocitoma, tales como cefaleas, sudoración o taquicardia, siendo éstos característicos cuando la secreción es de otras catecolaminas. Además de su infrecuencia, los tumores productores de dopamina usualmente son extraadrenales, suelen ser malignos, y no suelen tener captación en la MIBG. En nuestro caso, la lesión suprarrenal presentaba captación en la MIBG, algo inusual, evidenciando además en la histología únicamente signos de hiperplasia de la médula suprarrenal, asociada a un adenoma cortical secretor de aldosterona. Se han especificado muy pocos casos de coexistencia en la misma glándula suprarrenal de síndrome de Conn asociado a feocromocitoma, siendo estos casos descritos como productores de noradrenalina y/o adrenalina. Sin embargo, este es el primer caso descrito de coexistencia de un síndrome de Conn con una hiperplasia medular suprarrenal productora de dopamina.