



## P-110 - LA SOLUCIÓN QUIRÚRGICA DEL HIPERTIROIDISMO

G. Barranquero, Alberto; Gómez, Joaquín; Núñez, Jordi; Angarita, Francisco G.; Rivas, Sonia; Corral, Sara; Mena, Antonio; Cabañas, Luis Jacobo

Hospital Ramón y Cajal, Madrid.

### Resumen

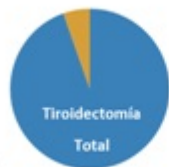
**Objetivos:** Valorar los resultados quirúrgicos de los pacientes intervenidos por hipertiroidismo en nuestro centro.

**Métodos:** Estudio observacional retrospectivo de pacientes consecutivos intervenidos por hipertiroidismo en nuestro centro entre el 1 de junio de 2013 y el 1 de junio de 2018. Se evaluaron datos demográficos, clínicos, analíticos, quirúrgicos y del seguimiento posterior. Se ha realizado un análisis estadístico descriptivo mediante el programa SPSS Statistics 23.

**Resultados:** Se analizaron 48 pacientes, 39 mujeres (81,3%) y 9 hombres (18,8%) con una media de edad de 47,72 años (DE 15,29). Se intervinieron 37 pacientes por enfermedad de Graves-Basedow; 7 por bocio multinodular tóxico; 1 por adenoma tóxico y 3 por hipertiroidismo asociado a amiodarona. La indicación fundamental de la cirugía fue el mal control previo con antitiroideos. 22 pacientes (45,8%) fueron intervenidos con TSH < 0,4 (mIU/l), aunque solo uno de ellos se encontraba en situación de tormenta tiroidea. Se administró preoperatoriamente lugol a 9 pacientes (24,3%) con enfermedad de Graves-Basedow y a 2 pacientes (66,6%) con hipertiroidismo asociado a amiodarona. La cirugía realizada fue una tiroidectomía total en 35 pacientes (94,6%) de los pacientes con enfermedad de Graves-Basedow, y a todos los pacientes con bocio multinodular tóxico y con hipertiroidismo asociado a amiodarona. La paciente con adenoma tóxico fue sometida a una hemitiroidectomía del lóbulo afecto. Se emplearon alternativamente drenajes o sustancias hemostáticas en el lecho de la tiroidectomía. Las complicaciones postoperatorias incluyeron 20 casos (41,7%) de hipoparatiroidismo transitorio y 3 casos (6,3%) de hipoparatiroidismo persistente. Hubo un hematoma cervical (2,1%). Por otra parte, 3 pacientes (6,3%) presentaron disfonía temprana, siendo la tasa de lesión recurrential definitiva del 1,05% (1 de 95 nervios en riesgo). En el seguimiento (mediana de 18,5 meses; IQR [8-35,5]) ninguno de los pacientes ha presentado recidiva de la enfermedad tiroidea. Un paciente con hipertiroidismo asociado a amiodarona falleció como consecuencia de problemas cardiológicos asociados a la tormenta tiroidea.

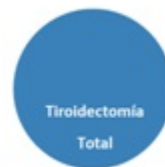#### Enf. de Graves-Basedow

- Tiempo: 109,1 min
- Cirugía paratiroidea: 2
- Drenajes: 26 (72,2%)
- Hemostático: 11 (29,7%)



#### Bocio multinodular tóxico

- Tiempo: 88,33 min
- Drenajes: 6 (85,7%)
- Hemostático: 1 (14,3%)



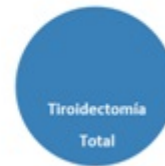
#### Adenoma tóxico

- Drenajes: 1 (100%)
- Hemostático: 0 (0%)



#### Hipertiroidismo secundario a amiodarona

- Tiempo: 80 min
- Drenajes: 2 (66,6%)
- Hemostático: 1 (33,3%)



**Conclusiones:** La cirugía del hipertiroidismo es una opción terapéutica definitiva y segura en nuestro centro. Las tasas de administración de lugol preoperatorio son algo inferiores a las descritas. De las complicaciones postoperatorias solamente destaca la prevalencia de hipoparatiroidismo transitorio, aunque se encuentra dentro de lo recogido por la literatura.