



P-177 - UNA RARA CAUSA DE OBSTRUCCIÓN INTESTINAL TRAS UNA GASTRECTOMÍA TOTAL

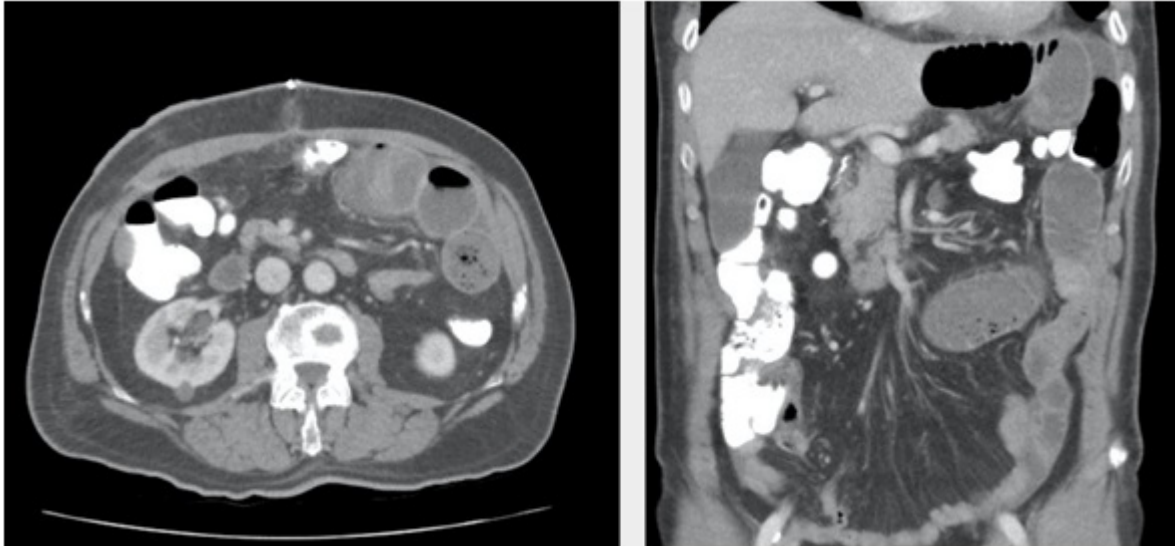
López Marcano, Aylhin; de la Plaza Llamas, Roberto; Díaz Candelas, Daniel; Medina Velasco, Aníbal A.; González Sierra, Begoña; Rodríguez Molano, Erica D.; Ramiro Pérez, Carmen; Ramia Ángel, José Manuel

Hospital Universitario de Guadalajara, Guadalajara.

Resumen

Introducción: Los bezoares son un aglomerado de material vegetal, animal o textil, retenido en el tracto gastrointestinal y con la incapacidad de transitar a través de este. Son más frecuentes en el estómago, seguido del intestino delgado y muy infrecuente en el intestino grueso. Son una causa rara de obstrucción intestinal, representa entre el 0,45 al 4% las causas de los casos de obstrucciones/suboclusiones intestinales. Presentamos un caso de bezoar de intestino delgado tras una gastrectomía total. Para valorar su frecuencia, realizamos una revisión de la literatura en PubMed, actualizada el 30 de marzo de 2019 sin límites: ((Pancreatin) OR (Pantelic) OR (Panzytrat)) AND ((Bezoars) OR (Intestinal Obstruction) OR (Gastrectomy) OR (Bezoar) OR (Intestinal Obstructions) OR (Obstruction, Intestinal) OR (Impaction))obteniéndose 45 resultados, se revisaron todos los artículos sin evidenciar ningún caso similar.

Caso clínico: Paciente varón de 68 años con diagnóstico de Adenocarcinoma gástrico T3N+ a quien se le realiza una gastrectomía total D2, al 16 DPO tras ingesta de pollo, presenta vómitos persistentes, se realiza un CT donde se evidencia dilatación del asa alimentaria desde la anastomosis esofagoyeyunal hasta el pie de asa donde se evidencia patrón de miga de pan y las asas distales de calibre normal compatible con impactación de pie de asa en relación con la ingesta de pollo que refería el paciente previo al inicio de los síntomas. Se pauta dieta absoluta, sueroterapia, Pancreatina 1.000 U cada 8 horas y ondasentron, expulsando parte del bezoar a las 5 horas de la primera dosis, desaparecen los vómitos y se inicia nuevamente tolerancia con dieta túrmix con buena tolerancia. El bezoar de pollo se encontraba justo en el asa común donde no llegan las enzimas biliopancreáticas, como teníamos conocimiento de la composición del bezoar se optó por la administración vía oral de enzimas pancreáticas para su disolución siendo efectiva al poco tiempo de su administración.



Discusión: Los bezoares son secundarios a alteraciones del vaciamiento gástrico, cirugías gástricas previas, exceso de alimentos ricos en fibra, mala masticación, ingestión de materiales sólidos difíciles de digerir o alteraciones en la motilidad intestinal. La tomografía computarizada tiene alta sensibilidad (81-96%) y especificidad (96%) para el diagnóstico; indicándonos tamaño, forma y localización. Se evidencia dilatación de asas por encima del punto de obstrucción, causada por una masa ovoide, con densidad similar a los tejidos blandos, conteniendo aire en su intersticio. El tratamiento puede ser endoscópico, farmacológico y/o quirúrgico. Los bezoares gástricos se pueden resolver por métodos no quirúrgicos, no así los bezoares intestinales que generalmente requieren manejo quirúrgico debido al alto porcentaje de fracaso del tratamiento endoscópico.