



P-186 - ADENOMA HEPÁTICO EN PACIENTE CON GLUCOGENOSIS TIPO I: REFLEXIÓN A PROPÓSITO DE UN CASO Y REVISIÓN DE LA INDICACIÓN QUIRÚRGICA

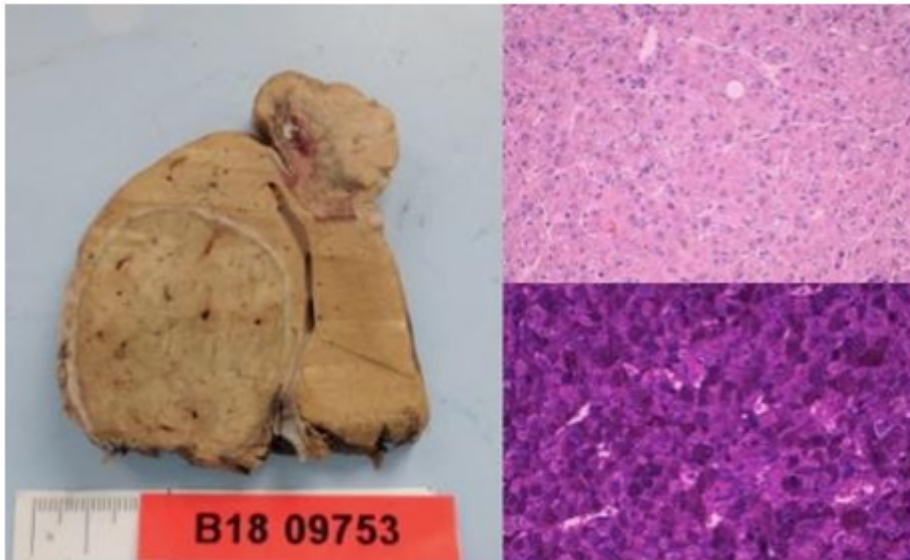
Arana Iñiguez, Íñigo; Ruiz Montesinos, Inmaculada; Andrés, Ainhoa; Osorio Capitán, Mikel; Pastor Bonel, Tania; Silva, Tulio; Enríquez Navascués, José María

Hospital Donostia, San Sebastián.

Resumen

Objetivos: Se presenta un paciente de 43 años con glucogenosis tipo I (enf. von Gierke) que fue intervenido en nuestro servicio. Se trata de un caso clínico de interés por dos motivos: entidad muy poco frecuente y que muestra la importancia de individualizar el manejo de los pacientes con enfermedades raras. Exposición del caso clínico y revisión bibliográfica sobre la indicación quirúrgica y el manejo perioperatorio de esta entidad.

Caso clínico: Se presenta un varón de 43 años con glucogenosis tipo I en seguimiento por Aparato Digestivo por adenomas hepáticos múltiples. Se realizó valoración para trasplante de órgano hepático, que el paciente rechazó. Se decide resección de 2 adenomas mayores de 3 cm de forma electiva por elevado riesgo de malignización. Tras iniciar la intervención, el paciente presenta hipoglucemia, acidosis láctica, hemorragia e inestabilidad hemodinámica. Tras completar la intervención e instaurar medidas de reanimación intensivas, el paciente presenta evolución favorable siendo dado de alta, continuando seguimiento para control de los adenomas no resecados. Durante el ingreso en CMI, se realizó un análisis sobre la calidad del proceso asistencial realizado. El paciente mantenía glucemias nocturnas constantes gracias al auto sondaje nasogástrico y nutrición enteral. Siguiendo el protocolo habitual de ingreso hospitalario, la noche previa a la intervención se inició dieta absoluta y fluidoterapia combinada con glucosado al 5% y fisiológico al 0,9%. Además se suspendió la fluidoterapia para realizar el aseo previo a la intervención. El paciente presentó una hipoglucemia inadvertida siendo el desencadenante del fracaso multiorgánico posterior. La enfermedad de von Gierke o glucogenosis tipo I se debe al déficit de glucosa 6 fosfatasa en hígado, riñón y mucosa intestinal, impidiendo la movilización de la reserva de glucosa al medio extracelular. Estos pacientes están predispuestos a presentar hipoglucemia y acidosis láctica ante cualquier factor estresante. La clave del manejo médico de la enfermedad de von Gierke es mantener una normoglucemia constante. Además, los adenomas que tienden a presentar estos pacientes tienen alto riesgo de malignización. El tratamiento recomendado en estos casos es el trasplante hepático. En nuestro caso se decidió realizar la resección de los adenomas por la negativa del paciente al trasplante.



Discusión: El equipo médico y de enfermería desconocía el manejo de los pacientes con glucogenosis tipo I. Es necesario, más incluso que en patología frecuente, el disponer de protocolos definidos para evitar eventos adversos en pacientes con enfermedades poco comunes; además de realizar un abordaje multidisciplinar.