



P-310 - COMPLICACIONES SUBCAPSULARES HEPÁTICAS TRAS COLECISTECTOMÍA LAPAROSCÓPICA PROGRAMADA

Covelli Gómez, Camilo; Canelles Corell, Enrique; Prat Calero, Antonio; de Tursi, Leonardo; Landete Molina, Francisco Javier

Hospital General, Requena.

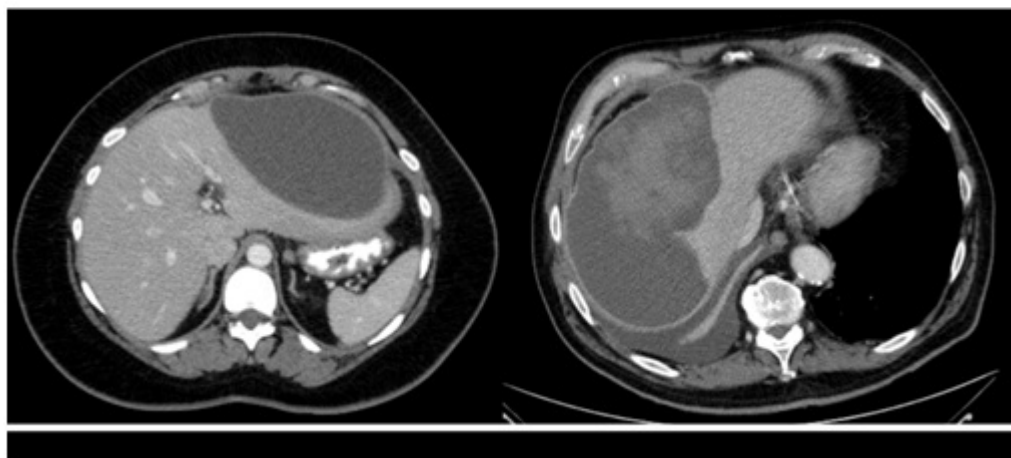
Resumen

Objetivos: La aparición de complicaciones subcapsulares hepáticas en las colecistectomías laparoscópicas programada es inusual, especialmente lejos del lecho quirúrgico y en pacientes sin características anatómicas o inflamatorias especialmente complejas que dificulten las maniobras de disección. Presentamos dos casos clínicos al respecto.

Caso clínico: Mujer de 38 años intervenida de forma programada de una colelitiasis sintomática mediante colecistectomía laparoscópica. Consulta nuevamente a los 15 días por epigastalgia y sensación de ocupación en HCD, perfil analítico sin leucocitosis y como único hallazgo una PCR 19 mg/dl. TAC abdominal en el que se identifica colección loculada en región epigástrica, subcapsular, que desplaza el lob. izq. con contenido casi completamente anecoico, de unos 500 cc aprox. Se realiza drenaje percutáneo guiado por ecografía colocando catéter tipo pigtail de 8 fr. Obteniendo bilis clara y confirmando la sospecha diagnóstica de bilioma. Es dada de alta con el drenaje y se retira en consultas externas al cabo de 10 días sin complicaciones. El segundo caso es un varón de 75 años intervenido de forma programada de una colelitiasis sintomática mediante colecistectomía laparoscópica. En el postoperatorio inmediato presenta un episodio de lipotimia con anemia; en ecografía abdominal demuestra un Gran hematoma subcapsular hepático de localización subfrénica derecha (14 × 7,7 × 20 cm). Se comenta el caso con radiología intervencionista y se decide manejo conservador. Es dado de alta afebril y sin dolor. Acude a urgencias 10 días después por dolor y febrícula, tras nueva TAC se constata un pequeño aumento en el tamaño del hematoma (14,2 × 6,1 × 20,7 cm) se ingresa y se realiza drenaje percutáneo eco-guiado del mismo colocando catéter tipo pigtail de 8 fr ante la persistencia de fiebre a pesar de antibioticoterapia de amplio espectro y el aumento de tamaño. Tras control de los síntomas es dado de alta con el drenaje, el cual se retira en consultas externas 10 días después. En la literatura hay pocos casos disponibles sobre este tipo de complicación y en la mayoría de ellos, al igual que en los nuestros, el mecanismo de la injuria no queda claro, al tratarse de complicaciones alejadas del campo quirúrgico principal y en pacientes sin factores de riesgo como tratamiento con anticoagulantes, corticosteroides o AINES de forma crónica en el caso del hematoma. El manejo percutáneo oportuno fue suficiente para solventar ambas complicaciones sin llegar a poner en riesgo la vida de los pacientes en ninguno de los dos casos.

BILIOMA SUBCAPSULAR HEPÁTICO

HEMATOMA SUBCAPSULAR HEPÁTICO



Discusión: Las complicaciones subcapsulares hepáticas en la cirugía programada de la vesícula biliar de baja complejidad (una de las más frecuentes intervenciones en nuestra especialidad) son una entidad de baja incidencia, probablemente sesgada por la falta de publicación de las mismas desde nuestro punto de vista, dado el gran número de estas intervenciones que se llevan a cabo anualmente. La sospecha diagnóstica y el drenaje percutáneo ecoguiado son claves para resolverlas a tiempo y con la menor morbilidad asociada posible.