

## P-510 - ALGORITMO DIAGNÓSTICO DEL DOLOR INGUINAL: A PROPÓSITO DE UN CASO RARO DE NEOPLASIA MESENQUIMAL

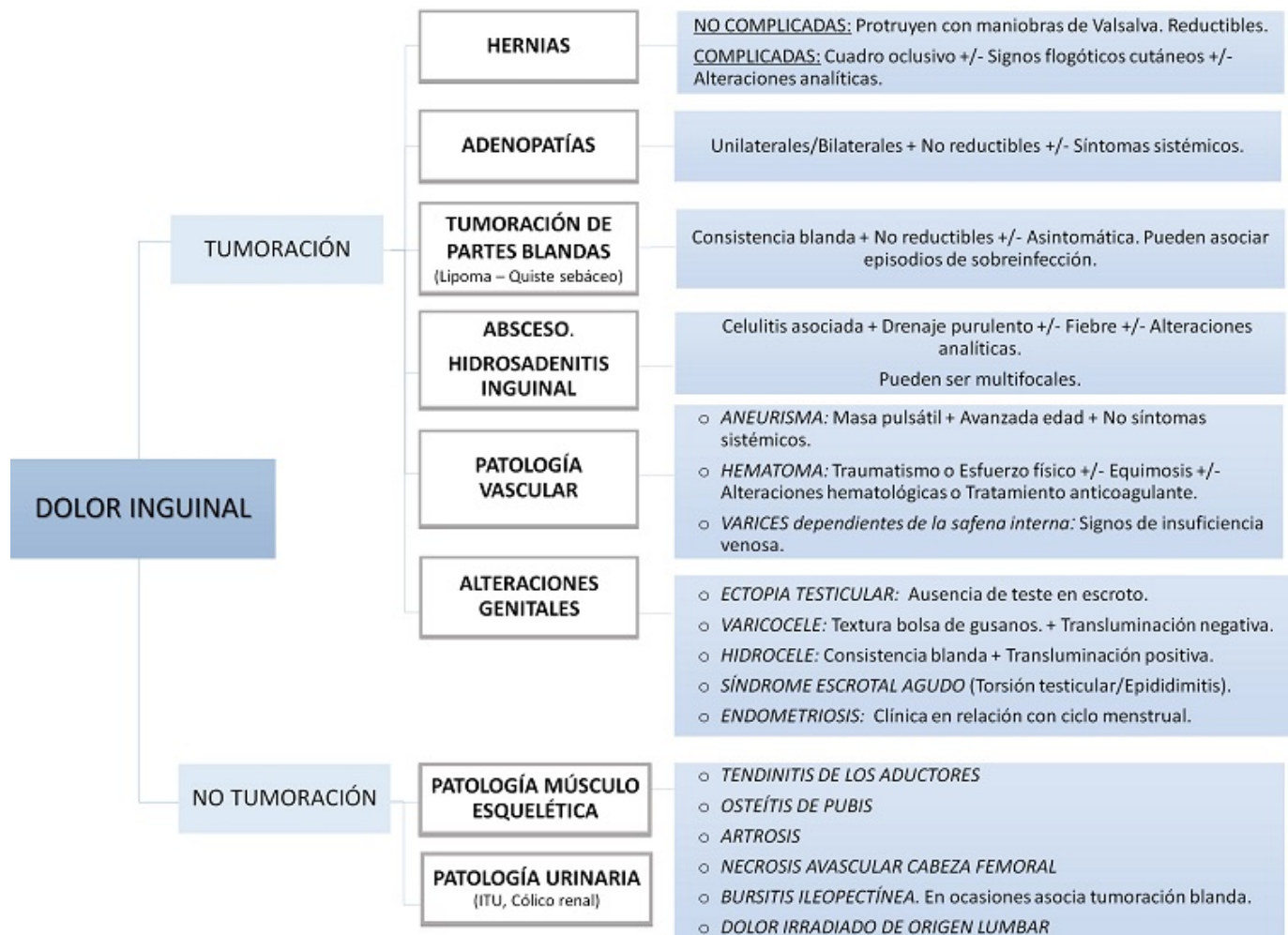
Castro Suárez, Marta; Sánchez López, Anna; Lozano Salvá, Luis; Claramonte Bellmunt, Olga; Escales Oliver, M<sup>a</sup> del Mar; Carbonell Aliaga, M<sup>a</sup> Pau; Cifuentes Ródenas, J. Andrés

Fundación Hospital Son Llàtzer, Son Ferriol.

### Resumen

**Introducción:** El dolor inguinal es un motivo de consulta muy frecuente en las unidades de Cirugía General. A pesar de que en la mayoría de ocasiones la causa se puede justificar por la presencia de una hernia inguinal, existen otras patologías que pueden originar síntomas similares. Es importante establecer un diagnóstico diferencial para así realizar un adecuado manejo terapéutico. Se presenta el caso de un varón que consultó por dolor inguinal asociado a tumoración de reciente aparición. Tras los estudios complementarios, el paciente fue diagnosticado de un tumor mesenquimal a nivel inguinal. A propósito de este caso clínico, revisamos las posibles causas del dolor inguinal y proponemos un algoritmo diagnóstico.

**Caso clínico:** Paciente varón de 18 años que acudió a Urgencias por presentar tumoración inguinal derecha dolorosa de pocos meses de evolución. Refería astenia y pérdida ponderal asociada. No manifestaba otra clínica. A la exploración se palpaba una masa dura, adherida a planos profundos, sin asociar alteraciones cutáneas, que no protruía con maniobras de Valsalva. La analítica sanguínea y la radiografía abdominal no mostraron alteraciones. Se decidió solicitar una ecografía, y se completó el estudio con un TAC abdominal que informaba de una tumoración heterogénea en cadena ilíaca externa derecha (6 × 5 cm) compatible con adenopatía patológica. El análisis anatomopatológico obtuvo como resultado una neoplasia mesenquimal bien diferenciada de características histológicas no específicas (en aparente relación con un tumor fibroso solitario).



**Discusión:** El tratamiento principal de las neoplasias mesenquimales radica en la cirugía. No obstante, la quimioterapia y radioterapia también están indicadas en el manejo adyuvante dependiendo del estadiaje tumoral. La patología herniaria es una de las causas de dolor inguinal más prevalente en nuestro medio. A pesar de que sea uno de los diagnósticos principales a tener en cuenta, existen otros orígenes que también debemos descartar. Esto puede suponer un reto especialmente en pacientes obesos o de edad avanzada. Es importante tener en mente los posibles diagnósticos diferenciales, ya que cada uno de ellos puede requerir un tratamiento específico. La realización de una buena anamnesis y exploración física son claves para conseguir filiar una correcta etiología. Se propone un algoritmo diagnóstico (fig.).