




Cirugía Española



www.elsevier.es/cirugia

P-530 - HERNIA OBTURATRIZ COMO CAUSA DE OBSTRUCCIÓN INTESTINAL

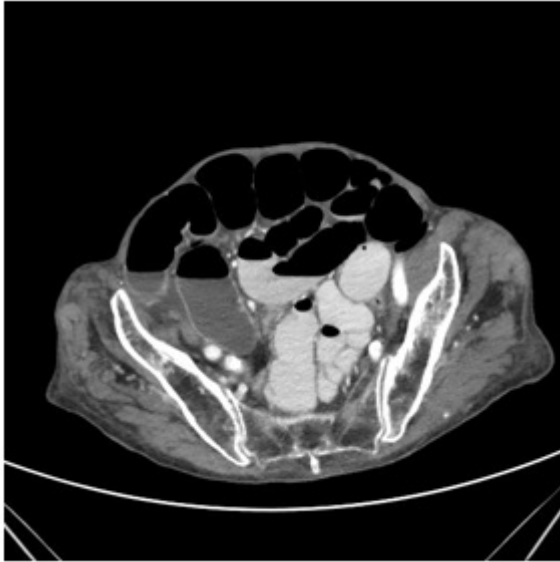Broekhuizen Benítez, Javier; Ortega Ortega, Elena; López López, Antonio; Gómez Ruiz, Lourdes; García Sánchez, Felipe; Cano Pecharromán, Esther María; Caderón Duque, Teresa; Martínez Cortijo, Sagrario

Hospital Nuestra Señora del Prado, Talavera de la Reina.

Resumen

Introducción: La hernia obturatriz es un tipo de hernia abdominal muy poco frecuente que ocurre a través del agujero obturador. Debido a su baja incidencia, la inespecificidad de sus síntomas y hallazgos exploratorios el diagnóstico clínico es difícil siendo habitual el uso de TC abdominopélvico. Se presenta un caso clínico de hernia obturatriz.

Caso clínico: Mujer de 92 años con AP de ITU recurrente, colelitiasis, diverticulosis colónica y aneurisma de aorta abdominal en seguimiento por Cirugía Vasculuar; que acude Urgencias por disminución de micción y dolor en rodilla derecha. No ha presentado náuseas, vómitos ni alteración del tránsito intestinal. A la exploración presenta distensión abdominal con leve dolor difuso a la palpación sin signos de irritación peritoneal. No se palpan hernias abdominales. Los hallazgos de laboratorio fueron normales. Se realiza Rx de abdomen donde se visualiza distensión de intestino delgado con niveles hidroaéreos. En el TC abdominopélvico se visualiza dilatación de asas de intestino delgado secundario a hernia obturatriz derecha incarcerada y divertículos en sigma. Se interviene de forma urgente mediante abordaje laparoscópico objetivando líquido libre seroso y parte del íleon atravesando el agujero obturador derecho. Se realiza reducción del contenido intestinal que no presenta datos de sufrimiento intestinal. Se coloca malla de polipropileno de doble capa sobre orificio obturador fijada con *tackers*. La evolución postoperatoria es favorable. Las hernias obturatrizes son extremadamente raras, comprenden del 0,07% al 1% de todas las hernias abdominales. Son más frecuentes en mujeres de edad avanzada, con marcada pérdida de peso y multíparas; debido a que tienen la pelvis más ancha con un agujero obturador mayor y a que la pérdida o atrofia de la grasa preperitoneal alrededor de los vasos obturadores predispone a este tipo de hernias. Se asocian a una alta morbimortalidad, atribuida a la dificultad de diagnóstico clínico. Hasta un 88% de las hernias obturatrizes se diagnostican cuando presentan síntomas de obstrucción intestinal, siendo la manifestación inicial más frecuente. La compresión del nervio obturador puede producir dolor en la región medial del muslo (signo de Howship-Romberg), aliviado por la flexión del muslo. Debido a la dificultad en su diagnóstico la mayoría requerirán un TC abdominopélvico, siendo la prueba de imagen de elección por la rapidez y la disminución de la morbimortalidad asociado a un diagnóstico más temprano. Las hernias obturatrizes que causan obstrucción intestinal van a requerir tratamiento quirúrgico mediante laparotomía media infraumbilical o, si las condiciones lo permiten, mediante un abordaje laparoscópico, reparando el defecto con material protésico.



Discusión: Las hernias obturatrices son raras en comparación con otras hernias abdominales. Afecta típicamente a mujeres de edad avanzada, con pérdida de peso marcada y multíparas (“the little old lady’s hernia”), como en el caso presentado. El diagnóstico clínico es un reto, pero debe formar parte del diagnóstico diferencial de la obstrucción intestinal, sobre todo en mujeres con este fenotipo y dolor referido en la cara anteromedial del muslo (signo de Howship-Romberg). El abordaje laparoscópico es el preferido.