



P-533 - HERNIA TRANSMESENTÉRICA CONGÉNITA Y VÓLVULO DE INTESTINO MEDIO EN EL ADULTO. SIGNO DEL REMOLINO

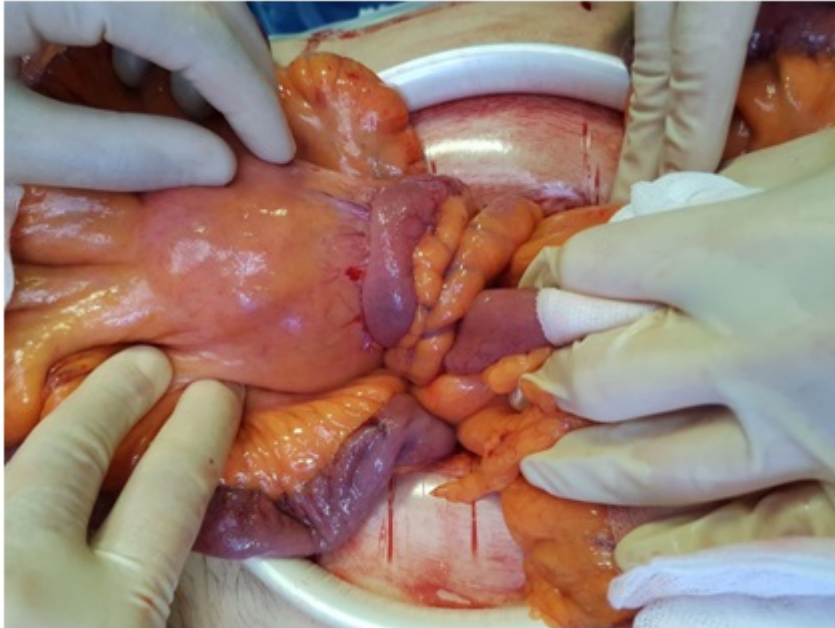
Cases Baldó, María José; Menarguez Pina, Francisco; Morcillo Ródenas, Miguel Ángel; Navalón Coronado, Juan Carlos; Sánchez Corral, Julio; Cámara Botía, José; Cabrera Vilanoba, María Aránzazu; Gálvez Pastor, Silvia

Hospital Vega Baja, San Bartolomé.

Resumen

Introducción: Las hernias transmesentéricas congénitas representan entre el 5-10% de las hernias internas. Ocurren a través de un defecto en el mesenterio intestinal. Constituyen la causa más frecuente de obstrucción intestinal por hernia interna en la población pediátrica. A continuación describimos el caso clínico de un adulto de 58 años con epigastralgia y vómitos intermitentes secundarios a hernia transmesentérica congénita y vólvulo intestinal. El diagnóstico solo se sospechó tras ver el en TAC la denominada “imagen del remolino”.

Caso clínico: Varón de 58 años, como antecedentes destaca hipertensión y diabetes tipo 2. Sin antecedentes quirúrgicos. Desde hace 4 años presenta dolor epigástrico intenso, intermitente de 48-72 horas de duración. El dolor se acompaña de náuseas y ocasionalmente vómitos. No asocia fiebre, cierre intestinal o ictericia. Las analíticas son normales. De forma programada se realiza gastroscopia con diagnóstico de gastritis crónica leve y eco abdominal con resultado normal; también tránsito esofagogastroduodenal y RNM pancreática que son normales. Finalmente se realiza TAC abdominopélvico con contras oral e intravenoso donde como hallazgo patológico se observa un giro de la raíz del mesenterio y sus vasos que sugieren vólvulo y torsión mesentérica (“signos del remolino”). No se observan signos de obstrucción. Se decide realizar laparoscopia exploradora programada y seguidamente laparotomía. Se objetiva herniación de intestino medio a través de un defecto en el mesenterio de yeyuno distal y la volvulación asociada en sentido horario de unos 40 cm de intestino (fig.). No se objetiva signos de isquemia intestinal y el ID proximal se encuentra levemente distendido. Los vasos mesentéricos que rodean el defecto mesentérico están muy congestivos y con signos de éctasis venoso. El íleon y ángulo de Treitz se encuentran en su posición normal. Se procede a la desvolvulación, reducción del contenido herniario, cierre del ojal mesentérico y de la laparotomía. En paciente fue alta al séptimo día postoperatorio.



Discusión: Las hernias internas son defectos infrecuentes con una baja incidencias ($< 1\%$), responsables de hasta el 6% de las obstrucciones intestinales (3). Pueden ser congénitas o adquiridas (postoperatorias, traumáticas o inflamatorias). La mortalidad alcanza hasta el 50% en urgencias. Pueden clasificarse en peritoneales o transmesentéricas. Las hernias transmesentéricas congénitas pueden dividirse en tres tipos: 1) transmesocólicas, 2) a través de un defecto en el meso del intestino delgado y 3) las hernias de Peterson. Los síntomas clínicos son inespecíficos y el diagnóstico de sospecha difícil. La clínica puede ser aguda con cuadros de obstrucción intestinal por incarceration o volvulación, crónica con dolor posprandial leve o no presentar síntomas. El TAC es la prueba radiológica más útil. El diagnóstico de sospecha es difícil y hay que preciso descartar otras causas orgánicas de obstrucción. Pueden sospecharse a través de signos radiológicos indirectos como la disposición anómala del intestino o las alteraciones vasculares. El signo radiológico del remolino, que se define como la rotación de asas intestinales envolviendo a los vasos mesentéricos, es altamente sugestivo de vólvulo intestinal (10).