



P-561 - CARCINOMA EPIDERMOIDE PRIMARIO PURO DE MAMA MANIFESTADO COMO ABSCESO: A PROPÓSITO DE UN CASO

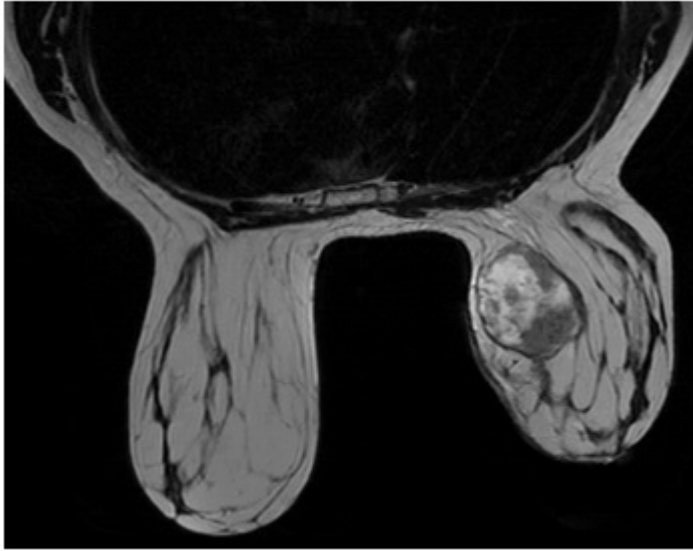
Rodríguez González, Pablo; Becerra Toro, Antonio; Salas Murillo, Juana; Becerra González, Miguel; Balongo García, Rafael

Hospital Juan Ramón Jiménez, Huelva.

Resumen

Introducción: El carcinoma epidermoide primario puro de mama es una variante de carcinoma metaplásico extremadamente rara (0,04-0,075% de tumores malignos mamarios). Su patogénesis es compleja, pues los elementos epiteliales no se identifican normalmente en tejido mamario: se sugiere su origen de quistes epidermoides durante embriogénesis o del desarrollo de una metaplasia escamosa benigna como lesión premaligna. Influirían la estimulación endocrina, inflamación crónica, traumatismos o la manipulación quirúrgica (incluyendo implantes protésicos). Aparece más frecuentemente a partir de los 55 años. Son tumores agresivos, alcanzando grandes volúmenes y presentándose como tumoraciones quísticas que pueden confundirse con un absceso mamario. Presentamos el caso de una mujer diagnosticada de esta entidad, simulando un absceso.

Caso clínico: Mujer de 53 años, sin AP de interés. Menarquia a los 12 años, 4 gestaciones, no telorrea ni mastitis. Consulta por gran tumoración en CSI de mama derecha protruyente, sin infiltración cutánea. No palpamos adenopatías. En mamografía y ecografía objetivamos nódulo mixto de 53 × 40 mm sugestivo de lesión papilar intraquística (BIRADS4c). Se indica PAAF/BAG informando de carcinoma infiltrante escamoso, moderadamente diferenciado con áreas necróticas. Más adelante la RM corrobora los hallazgos, describiendo masa ahora de 6,8 × 5 × 5 cm, sin otros focos. Ausencia de adenopatías ganglionares, ni otros hallazgos en pared torácica o tejido cutáneo. Se solicita TAC toracoabdominal para descartar diseminación metastásica u otro foco primario, siendo negativo. Se informa de actitud, programando cirugía para el mes siguiente. A los 20 días la paciente acude a Urgencias por fiebre de 38,9 °C asociado a dolor, edema, rubor y calor en mama derecha. Analítica: leucocitosis 15.000, PCR 50. Se ingresa indicando drenaje quirúrgico, con escasa salida de contenido de aspecto purulento. Recogida de material para cultivo, da negativo. La paciente permanece ingresada 2 días más, persistiendo flemón periincisional, dándose de alta afebril y sin dolor. La cirugía programada es en 3 días, se decide no posponerla. Se realiza mastectomía simple derecha + BSGC, evidenciando micrometástasis solo en 1/4 ganglios (1.500 copias mediante método OSNA). La biopsia de la pieza mamaria informa de carcinoma escamoso metaplásico primario pT4bN1M0, estadio IIIB. Márgenes libres, sin afectación areola/pezón ni invasión vascular. Triple negativo. Evolución favorable, derivándose a Oncología para tratamiento adyuvante: esquema TEC × 6 ciclos (taxotere-epirrubicina-ciclofosfamida), y posterior radioterapia. Pendiente de estudio de extensión completo con gammagrafía ósea.



Discusión: Para el diagnóstico de esta variante tumoral son necesarias 3 condiciones: ausencia de otra neoplasia ductal o mesenquimal en el tumor; independencia de estructuras cutáneas adyacentes y ausencia de tumores epidermoides a distancia. Presentan bajo índice de metástasis ganglionar (< 10%), pero alto de metástasis a distancia (40-60%). El tratamiento se basa en la cirugía + radio/quimioterapia, con peor respuesta a la adyuvancia que el resto de carcinomas mamarios. Generalmente son hormono-independientes. La mayoría debuta en forma de absceso o quiste, por lo que ante una paciente > 50 años con absceso mamario debemos plantear una biopsia para descartar malignidad. Asimismo, no debe realizarse un drenaje de absceso si ya hay un resultado de malignidad, al añadir solo mayor morbilidad y riesgo de diseminación tumoral. Tiene una recidiva del 25%, con una supervivencia de entre 9-54 meses.