



P-626 - DIAGNÓSTICO TARDÍO DE HEMATOMA DUODENAL TRAS POLITRAUMATISMO POR ACCIDENTE DE TRÁFICO

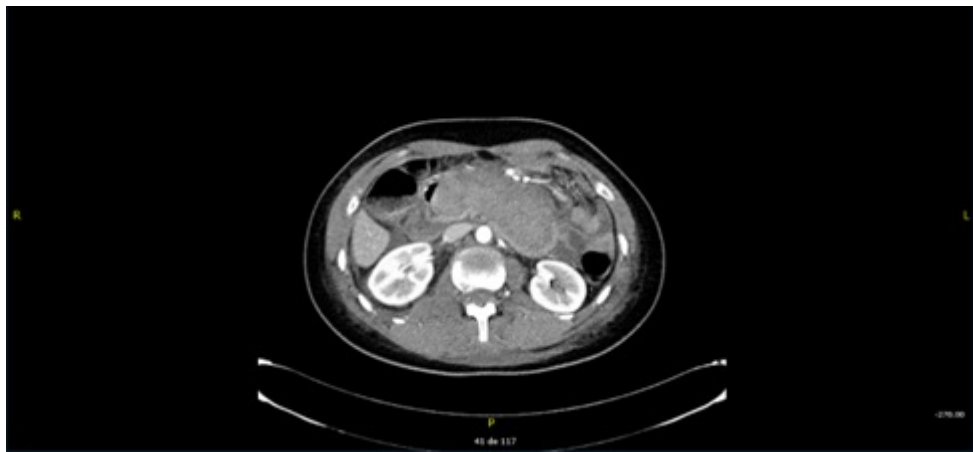
González Guerreiro, Judit; Herrera Merino, Norberto; Martín Ramiro, Javier; Pérez González, Marta; Bernal de Oriol, Juan; Díaz Peña, Patricia; Cervera Celdrán, Iria; Cagigal Ortega, Elima

Hospital Universitario Severo Ochoa, Leganés.

Resumen

Introducción: Las lesiones duodenales tras politraumatismo suceden entre un 3-5%. Suponen un reto diagnóstico para el cirujano por su sintomatología larvada y ausencia de hallazgos significativos en pruebas complementarias en las primeras horas. Presentamos el caso de una mujer con diagnóstico tardío de hematoma duodenal tras politraumatismo por accidente de tráfico.

Caso clínico: Mujer de 20 años sin antecedentes médico-quirúrgicos de interés que acude a Urgencias tras politraumatismo por accidente de tráfico sin saber referir la velocidad a la que circulaba. Valoración primaria y secundaria sin alteraciones. Se realizan pruebas complementarias: analítica sin alteraciones y radiografías realizadas normales, así como TAC cerebral sin hallazgos significativos. En TAC de abdomen, se visualiza hematoma de pequeño tamaño en tejido celular subcutáneo de pared abdominal anterior y fractura en cuerpo vertebral L1 y apófisis espinosa del mismo nivel. La paciente permanece en observación 24 horas en dieta absoluta y con tratamiento analgésico. Se inicia tolerancia a las 24 horas, empezando la paciente con cuadro de náuseas y vómitos que no cede con antieméticos. El cuadro persiste pasadas 48 horas, con dolor a la palpación profunda en epigastrio a la exploración física y analítica de control en la que se observa un descenso de la hemoglobina de 3 puntos respecto a previa. Se decide realizar TAC abdominal, visualizándose hematoma duodenal de gran tamaño (10 × 5 cm) no visible en estudio previo. Además, se realiza también RM donde además de fractura vertebral a nivel de L1 se observa fractura a nivel de cuerpo vertebral de L2. Por parte de cirugía, se decide tratamiento conservador del hematoma, con reposo digestivo, nutrición parenteral y pantoprazol iv. Buena evolución, con TAC de control a las 2 semanas con resolución casi completa del mismo. Por parte de Traumatología, se decide reposo absoluto e intervención quirúrgica de las fracturas una vez resuelto el hematoma duodenal. La paciente fue de alta tras 4 semanas de ingreso hospitalario, con resolución completa del hematoma visualizado en TAC de control y con adecuada tolerancia oral. Por parte de Traumatología, se realizó cirugía de las fracturas vertebrales previa al alta sin complicaciones.



Discusión: Las lesiones duodenales requieren un alto índice de sospecha. A menudo, estas lesiones se diagnostican tardíamente, lo que incrementa las complicaciones y la mortalidad. La posición retroperitoneal del duodeno hace que la sintomatología sea larvada, con exploración física inicial normal, junto con analítica que no suele mostrar hallazgos significativos. La prueba de imagen recomendada inicialmente es el TAC abdominal, que en las primeras horas también puede ser normal. En el caso de los hematomas duodenales, el tratamiento inicial debe ser conservador, mediante reposo digestivo, con resolución de la mayoría de los mismos.