




Cirugía Española



www.elsevier.es/cirugia

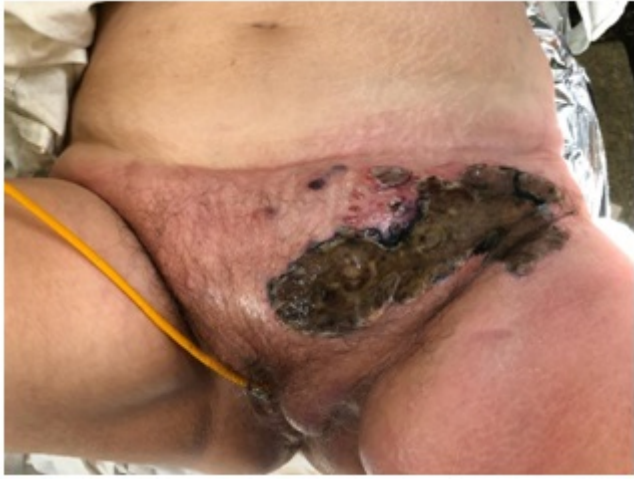P-639 - FASCITIS NECROSANTE POR DIVERTICULITIS AGUDA COMPLICADA: A PROPÓSITO DE UN CASO

Hendelmeier, Alicia; de la Vega Olías, María del Coral; Díez Núñez, Ana; Mendoza Esparrell, Gloria María; Salas Álvarez, Jesús María; Campos Martínez, Francisco Javier; Arroyo Vélez, José Luis; Vega Ruiz, Vicente

Hospital Universitario de Puerto Real, Puerto Real.

Resumen

Caso clínico: Mujer de 48 años sin antecedentes médico-quirúrgicos. Acude por dolor e inflamación en zona púbica desde hace 4 días. Refiere dolor abdominal tipo cólico y despeño diarreico la semana previa. Exploración: importante celulitis a nivel púbico, labios mayores y raíz del muslo izquierdo con placa necrótica en ingle izquierda con exudado purulento maloliente y crepitación al tacto. Analítica: Hb 8,9 g/dl, PCR 27,24 mg/dl, leucocitos 28.570 y neutrofilia. TAC abdomen: extensa colección formada por burbujas aéreas localizada en tejido celular subcutáneo que se extiende desde cadera izquierda hasta labio mayor. A nivel intraabdominal se observa una imagen aérea adyacente a la pared que contacta con la vejiga, aunque no parece depender de ella y en algún plano contacta con sigma, en el que se observan numerosos divertículos y aumento de la atenuación de la grasa. Conclusiones: probable proceso de diverticulitis aguda encubierta con colección aérea e infiltración del tejido subcutáneo. Intervención quirúrgica urgente: abundante gas y pus con afectación de grasa, fascia y musculatura a nivel suprapúbico, labios mayores y raíz de muslo izquierdo. Se visualiza orificio a nivel del anillo inguinal izquierdo que posiblemente contacte con cavidad abdominal. Se realiza escisión de tejidos afectos hasta dejar expuesto tejido sano, remitiendo muestras para cultivo y canalización de dicho trayecto fistuloso mediante drenaje Penrose. Evolución: tras 7 días en UCI pasa a planta. Se realizan curas diarias de herida quirúrgica con desbridamiento de esfacelos. Cultivo: *Pseudomonas aeruginosa*. TAC de control con contraste oral al 13º día: colección de contenido fundamentalmente aéreo en hipogastrio con trayecto fistuloso que contacta con anejo izquierdo y sigma. No signos de diverticulitis aguda en el momento actual y no se objetiva pase de contraste desde sigma hasta la colección descrita. Alta al 16º día con revisión y curas de herida con malla de Cutimed y Prontosan cada 3 días en consulta. Revisiones: 3 meses: herida quirúrgica con buen proceso de cicatrización. Colonoscopia: divertículos en sigma sin signos de complicación. 6 meses: Herida casi cicatrizada. Asintomática. TAC: Divertículos colónicos. Engrosamiento parietal en segmento de sigma con cambios en grasa circundante sugestivo de diverticulitis aguda. Marcada disminución de colección de región inguinal presente en estudio previo. Imagen compatible con trayecto fistuloso entre vejiga y sigma. La paciente rechaza intervención quirúrgica programada para resección de sigma afecto. Se mantiene en revisión por nuestra parte.



Discusión: En la enfermedad diverticular complicada generalmente destaca la sintomatología abdominal y encontramos diversas formas de presentación (perforación, peritonitis, cuadros obstructivos, abscesos intraabdominales...) pero es infrecuente su debut como un cuadro extraperitoneal con afectación de tejido subcutáneo y piel. En nuestro caso también es llamativa la poca repercusión intrabdominal tanto clínica como radiológica frente a la presentación exacerbada a nivel inguinal, pubiano y en la raíz del miembro inferior. Como diagnósticos diferenciales se planteó enfermedad pélvica inflamatoria o un proceso neoplásico a nivel de colon subyacente descartándose mediante pruebas complementarias.