

P-646 - HERNIA DE GARENGEOT. REVISIÓN DE LA LITERATURA A PROPÓSITO DE UN CASO

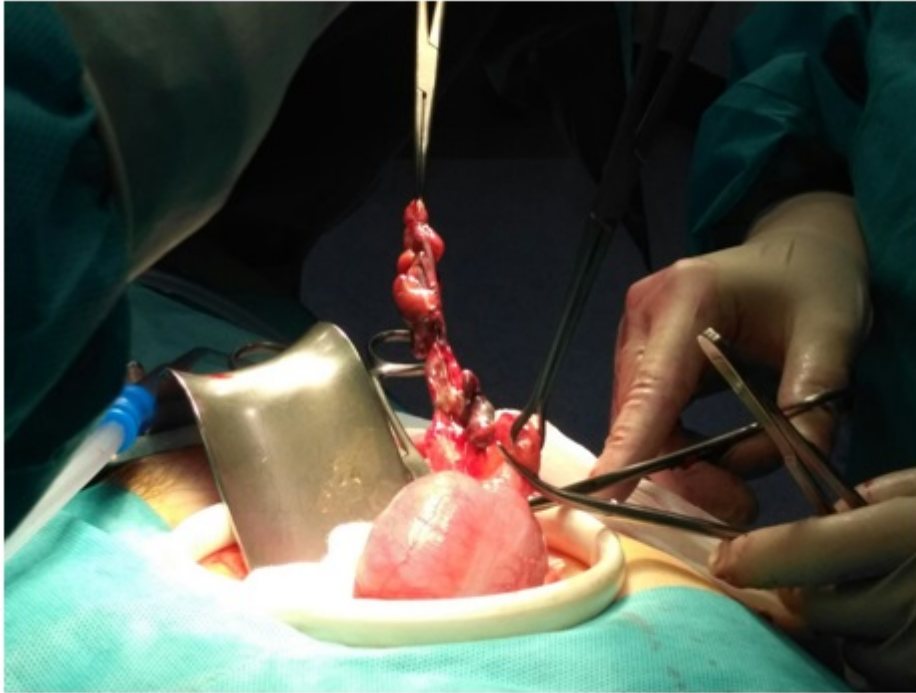
Pastor Bonel, Tania¹; Velaz Pardo, Leyre¹; García Trancho, Alba¹; Alcón Caracena, África²; Montoto Fernández, Tamara²; Torán Montserrat, Javier²; Olaizola Ayerdi, Arantza²; Cormenzana Lizarribar, Enrique²

¹Hospital Donostia, San Sebastián; ²Hospital Bidasoa, Hondarribia.

Resumen

Introducción: La prevalencia de las hernias femorales constituye aproximadamente el 3% de las hernias de la región inguinal. Solo entre el 0,8-1% de los casos el apéndice se encontrará herniado denominándose hernia de Garengeot. Objetivar apendicitis en una hernia de Garengeot todavía es más inusual (0,08-0,13%). Hasta el momento son menos de 100 casos los reportados. Presentamos una revisión de la literatura sobre hernia crural encarcerada conteniendo el apéndice a propósito de un caso.

Caso clínico: Presentamos el caso de una mujer de 82 años, con fibrilación auricular controlada con Sintrom, hipertensa en tratamiento con ramipril, DMNID sin tratamiento y con insuficiencia mitral degenerativa moderada. Es atendida por el servicio de Urgencias por dolor y tumefacción en región inguinal derecha objetivándose una hernia inguino-crural derecha encarcerada. Analíticamente presentaba leucocitosis con neutrofilia y discreta elevación de PCR (53,3). Se le realiza eco/TC donde se visualiza saco herniario de 6 cm que contiene en su interior tejido graso epiploico y un corto segmento de intestino delgado. Con diagnóstico de hernia encarcerada se interviene de urgencia mediante abordaje inguinal anterior de inicio, identificando el saco muy inflamado y con salida de líquido necro-purulento. Ante estos hallazgos se decide laparotomía media infraumbilical. Se objetiva el apéndice necrosado y perforado dentro del saco herniario, se realiza apendicectomía con resección de saco y herniorrafia. Evolución satisfactoria posterior con alta al décimo día postoperatorio.



Discusión: Dada la baja incidencia no hay guías establecidas para su manejo. En la mayor parte de los casos se manifiesta como una tumoración dolorosa en la zona, irreductible que hace sospechar de una hernia inguinal/crural incarcerada. En raras ocasiones se manifiesta con peritonitis, debido al pequeño tamaño del orificio herniario, que por tanto, actuaría como barrera frente a la extensión de la infección en caso de apendicitis. Normalmente el diagnóstico es intraoperatorio, tras la indicación de cirugía urgente por hernia incarcerada. El tratamiento es quirúrgico. La vía o vías de abordajes pueden ser múltiples, no habiéndose establecido ninguna como *gold standard*. Lo mismo ocurre con el empleo de material protésico. Así, el tratamiento se adecuará al caso concreto y experiencia del cirujano.