



## P-649 - HERNIA INTERNA A TRAVÉS DE UN DEFECTO DEL LIGAMENTO ANCHO

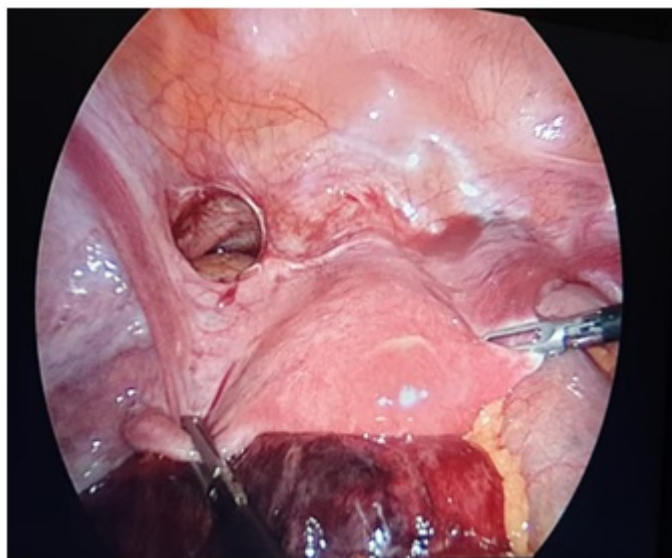
Viejo Martínez, Elena; Ortiz Johansson, Carlos; Ruiz de la Hermosa García-Pardo, Alicia; Ortega Domene, Patricia; Álvaro Cifuentes, Edurne; García Nebreda, María; de Fuenmayor Valera, María Luisa; Paseiro Crespo, Gloria

Hospital Universitario Infanta Leonor, Madrid.

### Resumen

**Introducción:** La hernia interna constituye una causa poco frecuente de obstrucción intestinal urgente, siendo el defecto del ligamento ancho una entidad aún más rara (4-7% de las hernias internas y 0,1% de las obstrucciones intestinales). Nuestro objetivo es describir un caso clínico infrecuente como causa de obstrucción aguda urgente y revisión de la literatura.

**Caso clínico:** Mujer de 42 años sin antecedentes quirúrgicos, que acudió a urgencias por dolor abdominal asociado a vómitos y ausencia de tránsito intestinal de 48 horas de evolución. Al examen físico presentaba distensión abdominal con dolor a la palpación en fosa iliaca izquierda. En la analítica se observó leucocitosis con neutrofilia. Se realiza una radiografía de abdomen que muestra distensión de asas de intestino delgado y una TAC con dilatación de asas de intestino delgado a nivel de íleon con cambio de calibre en fosa iliaca izquierda, sin objetivarse la causa. Se realiza una laparoscopia urgente con hallazgo de un defecto del ligamento ancho en el lado izquierdo, con herniación de anterior a posterior de íleon y signos de sufrimiento intestinal. Se realiza reducción del contenido herniario y cierre del defecto con una sutura continua con V-lock. Posteriormente el intestino delgado recupera su vitalidad sin necesidad de realizar resección intestinal. La paciente evoluciona favorablemente, siendo dada de alta al tercer día postoperatorio.



## HUNT

Tipo I fenestrada	Defecto de la hoja anterior y posterior del ligamento ancho (más frecuente).
Tipo II en bolsa	Defecto de una sola capa, anterior o posterior, del ligamento ancho.

## CILLEY

Tipo I	En la zona más amplia del ligamento ancho (el más frecuente).
Tipo II	Defecto a través del mesosalpinx y el mesovario.
Tipo III	Defecto en el meso del ligamento redondo, a través del ligamento de teres.
Tipo IV (ampliación de Fafet et al)	Defecto solamente del mesosalpinx.

**Discusión:** Las hernias del ligamento ancho consisten en la protrusión de una víscera intrabdominal a través de un defecto de las estructuras de apoyo del útero o ligamento ancho uterino. El defecto puede ser congénito (por ruptura de quistes congénitos, remanentes de los conductos müllerianos o mesonéfricos, o secundario al desarrollo anormal del peritoneo alrededor del útero) o adquirido (por trauma quirúrgico, enfermedad inflamatoria pélvica, traumatismos en el embarazo o el parto y perforaciones por manipulaciones vaginales). Existen dos clasificaciones de los defectos (tabla). El diagnóstico preoperatorio es difícil puesto que los síntomas clínicos son inespecíficos y las pruebas de imagen rara vez son diagnósticas. Debemos tener un alto índice de sospecha, pues el retraso diagnóstico aumenta la morbilidad y la mortalidad por isquemia intestinal. La laparoscopia es un recurso diagnóstico y terapéutico fundamental en el abdomen agudo obstructivo, sobre todo ante la sospecha de una hernia interna. La hernia interna por defecto del ligamento ancho constituye un diagnóstico diferencial inusual como causa de obstrucción intestinal urgente, que debe considerarse en mujeres. La laparoscopia es un importante recurso diagnóstico y terapéutico en este tipo de hernias. Un diagnóstico y tratamiento precoz reduce la morbimortalidad asociada a la estrangulación con isquemia intestinal.