



P-650 - HERNIA OBTURATRIZ INCARCERADA: UNA CAUSA POCO FRECUENTE DE OBSTRUCCIÓN INTESTINAL

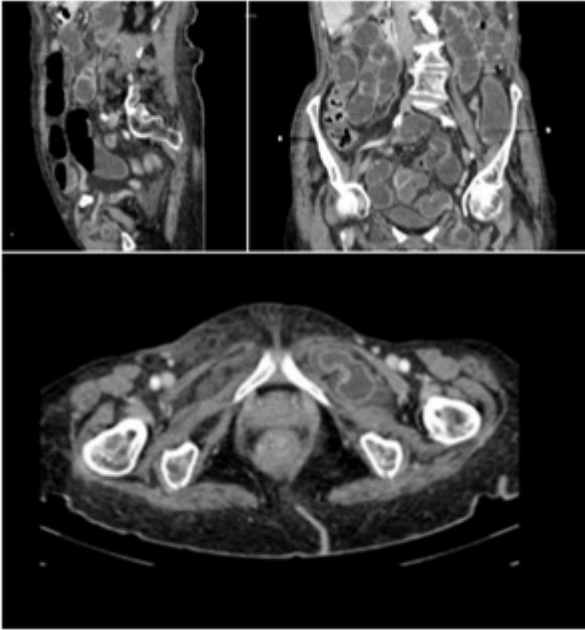
Martos Rojas, Noemí; Ávila García, Natalia Soledad; Sanchiz Cárdenas, Elena Margarita; Pico Sánchez, Leila; Mansilla Díaz, Sebastián; Ramos Muñoz, Francisco; García García, Blanca; de Luna Díaz, Resi

Hospital Clínico Universitario Virgen de la Victoria, Málaga.

Resumen

Introducción: Las hernias obturatrizes son entidades poco frecuentes que constituyen entre el 0,073-1,4% de todas las hernias y entre el 0,2-1,6% de las obstrucciones intestinales. Las características anatómicas del agujero obturador hacen que éste sea un lugar poco propenso a la formación de hernias. El sexo femenino, la edad avanzada y la pérdida de peso han sido descritos como factores predisponentes para la aparición de este tipo de hernias. Se considera que las hernias obturatrizes son las de mayor mortalidad (con una tasa de mortalidad del 40%), atribuyéndose ésta a varios factores, como son su aparición en pacientes añosos y frágiles, la alta tasa de estrangulación de i. delgado y el retraso en el diagnóstico y tratamiento.

Caso clínico: Presentamos el caso de una paciente mujer de 86 años con antecedente de FA crónica, asma e HTA, intervenida previamente de histerectomía con doble anexectomía, apendicectomía y hernioplastia inguinal izquierda. Consulta por urgencias por clínica obstructiva de una semana de evolución. A la exploración presenta distensión y dolor abdominal, sin palparse hernias, por lo que se solicita TAC de abdomen con objetivo de filiar la etiología del cuadro. En las imágenes obtenidas se identifica un asa de intestino delgado entre los músculos pectíneo izquierdo y obturador externo ipsilateral, saliendo por el agujero obturador, con engrosamiento mural de dicho segmento, que provoca una dilatación de asas de delgado proximales a la hernia. Asocia leve-moderada cuantía de líquido libre perihepático, interasas, en pelvis y en saco herniario, hallazgos compatibles con obstrucción de intestino delgado secundaria a hernia obturatriz izquierda con sufrimiento de asas. Ante estos resultados se decide intervención quirúrgica urgente, realizándose una laparotomía media en la que se procede a reducción del segmento de íleon herniado a través del agujero obturador tras dilatación del orificio herniario. Dicho segmento (aproximadamente 7 cm) presentaba signos de isquemia sin viabilidad, sin encontrar perforación, por lo que se llevó a cabo resección intestinal con anastomosis primaria. La reparación herniaria se realizó con Plug. En el postoperatorio la paciente presentó fibrilación auricular con respuesta ventricular rápida con buena respuesta a tratamiento médico, así como íleo postoperatorio que se resolvió con procinéticos, siendo dada de alta al 10^o día postoperatorio.



Discusión: Entre el 0,2-1,6% de las obstrucciones intestinales se producen por una hernia obturatriz encarcerada, con una mortalidad que alcanza el 40%. El diagnóstico precoz parece ser la clave para la disminución de esta alta morbimortalidad. Diferentes técnicas de imagen pueden resultarnos de utilidad para el diagnóstico precoz de la hernia obturatriz. En general, es preferible el abordaje a través de laparotomía media, incluso conociendo la etiología de la obstrucción intestinal preoperatoriamente, ya que ofrece una mejor visualización del agujero obturador y de los vasos que lo atraviesan, haciendo más fácil la reducción del íleon herniado y resección si ésta fuera precisa. También facilita la reparación del orificio herniario. Para la reparación de la hernia obturatriz se han descrito varias técnicas, como la ligadura simple del saco, la herniorrafia directa, el uso de colgajos y de mallas.