



## P-684 - ROTURA ESPLÉNICA: COMPLICACIÓN GRAVE DE LA MONONUCLEOSIS INFECCIOSA

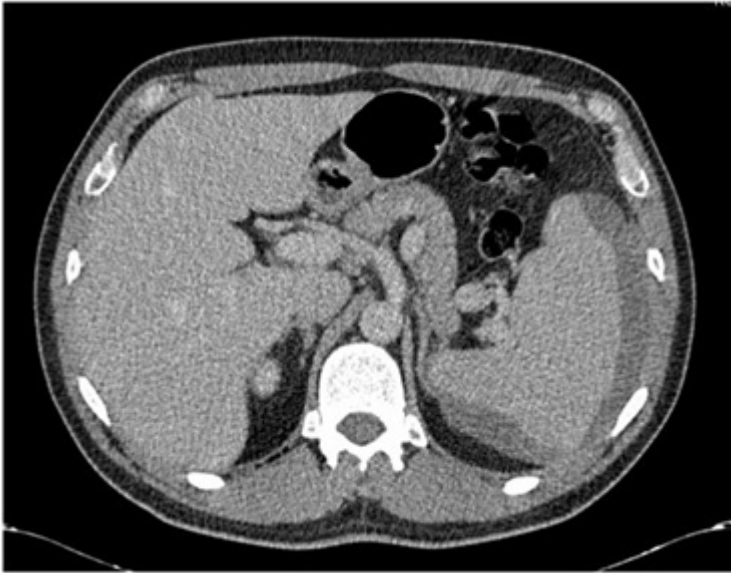
*Ortega Vázquez, Irene; Núñez O'Sullivan, Sara; Cuadrado García, Ángel; Fernández Sánchez, Rocío; Zorrilla Matilla, Laura; García Virosta, Mariana; Sánchez-Cabezudo, Fátima; Picardo Nieto, Antonio L.*

*Hospital Universitario Infanta Sofía, San Sebastián de los Reyes.*

### Resumen

**Introducción:** En los países occidentales, la mononucleosis infecciosa es la enfermedad que con más frecuencia se asocia a rotura espontánea del bazo. La mononucleosis infecciosa es una enfermedad linfoproliferativa que afecta a niños y adultos jóvenes, causada en el 90% de los casos por una infección por el virus de Epstein-Barr (VEB). Caracterizada por la triada clásica de fiebre, faringitis y adenopatías inflamatorias, cursa con esplenomegalia en el 50% de los casos. La linfocitosis atípica en el frotis sanguíneo ayuda al diagnóstico, confirmándose una serología positiva (test Paul-Bunnell) en el 90% de los pacientes. Suele tener un curso benigno con resolución del cuadro en varias semanas. Excepcionalmente, puede cursar con complicaciones graves como una rotura esplénica espontánea que debe sospecharse ante el dolor súbito en hipocondrio izquierdo.

**Caso clínico:** Varón de 38 años con ingreso previo por síndrome mononucleósido (fiebre elevada mantenida, artralgias, astenia, ictericia, esplenomegalia...) que consulta 3 semanas después por dolor costal izquierdo brusco con irradiación a hemiabdomen izquierdo y hombro izquierdo, con ligera anemia (Hb 12,5) sin repercusión hemodinámica. Niega antecedente traumático. Se realiza ecografía abdominal que muestra una colección periesplénica subcapsular heterogénea, sugestiva de hematoma o absceso, sin líquido libre abdominal. El TAC abdominal urgente muestra una hepatoesplenomegalia homogénea con bazo de 15 cm con un quiste en polo superior y hematoma subcapsular esplénico de hasta 3,7 cm de grosor con afectación del 10-50% de la superficie esplénica, con mínimo hemoperitoneo en pelvis y ausencia de extravasación de contraste intravenoso, con diagnóstico de lesión esplénica grado II de la clasificación AAST. Derrame pleural izquierdo moderado. Ingresa en UCI para monitorización durante 48h, permaneciendo estable y con recuperación progresiva de la anemia. La serología para virus hepatotropos es negativa, IgG positiva para CMV y VEB. El TAC control tras 1 semana ingreso evidencia la desaparición del líquido libre, disminución del derrame pleural izquierdo y mínima disminución del hematoma subcapsular esplénico, siendo dado de alta con reposo relativo para seguimiento ambulatorio.



**Discusión:** La respuesta inmunitaria frente a la infección por VEB produce una infiltración del parénquima esplénico por linfocitos atípicos, que pueden dar lugar a formación de folículos esplénicos y desaparición de la arquitectura normal del bazo. La esplenomegalia y pérdida de consistencia del bazo resultantes favorece su rotura espontánea o ante traumatismos mínimos. Suele presentarse y debe sospecharse ante la aparición de dolor súbito en hipocondrio izquierdo, con signos de irritación peritoneal o anemia. En el manejo de la rotura esplénica traumática, las guías internacionales muestran una clara tendencia al tratamiento conservador, sin embargo el manejo es controvertido en la ruptura espontánea de los bazos patológicos. Este caso ilustra que el manejo conservador es seguro en casos seleccionados, siendo la inestabilidad hemodinámica y la gravedad de la rotura los factores que condicionan el tratamiento conservador, la necesidad de embolización o la esplenectomía urgente.