



## P-692 - SÍNDROME DE BOUVERET, CUADRO INFRECUENTE DE OCLUSIÓN INTESTINAL: A PROPÓSITO DE UN CASO

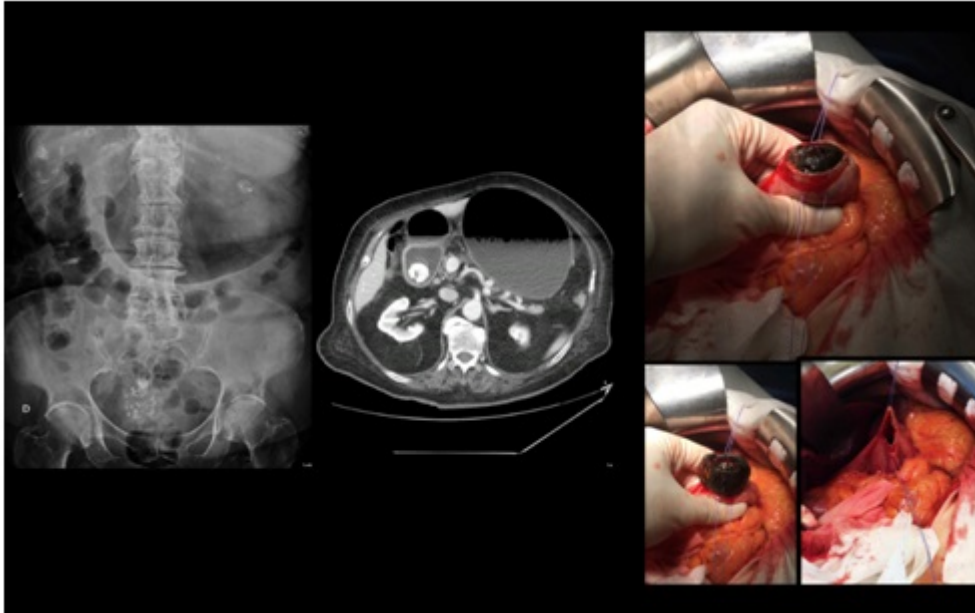
*Morales Tugues, Carla; Martínez López, Pilar; Bartra Balcells, Èlia; Homs Farre, Elisabet; Sánchez Marín, Antonio; Vicente, José Manuel; Doménech Calvet, Joan; del Castillo Dèjardin, Daniel*

*Hospital Universitari Sant Joan, Reus.*

### Resumen

**Introducción:** El síndrome de Bouveret es una forma rara (1-4%) de íleo biliar en el cual el cálculo se encuentra impactado en el duodeno o antro gástrico, provocando una obstrucción en su vaciamiento. La llegada del cálculo a esta localización es secundaria a una fístula colecisto-gástrica o colecisto-duodenal.

**Caso clínico:** Mujer de 89 años con antecedentes de hipertensión arterial, diabetes mellitus y dislipemia. Es traída a urgencias por clínica de una semana de evolución de vómitos, intolerancia e inapetencia y dolor abdominal localizado principalmente en hemiabdomen derecho. En la exploración física destaca alteración del estado general con signos de deshidratación, distensión abdominal importante y dolor con defensa voluntaria en hipocondrio y flanco derechos. En la radiografía de abdomen se aprecia distensión gástrica y aerobilia. Se coloca sonda nasogástrica y se realiza TC abdominal que evidencia obstrucción a nivel duodenal causada por cálculo de grandes dimensiones que provoca distensión gástrica y aerobilia. Se indica intervención quirúrgica urgente: se realiza antrotomía, expresión retrógrada del cálculo para desimpactarlo del duodeno y hacerlo llegar al antro para su extracción. La paciente presentó un postoperatorio sin complicaciones y fue dada de alta al séptimo día.



**Discusión:** El síndrome de Bouveret es una forma rara de íleo biliar (1-4%) en la cual el cálculo impactado lleva a la obstrucción del vaciamiento gástrico. En nuestro caso, la paciente presenta la típica aparición de la tríada de Rigler con aerobilia, cálculo impactado en duodeno y distensión retrógrada de cámara gástrica. Aunque la sospecha clínica puede establecerse con la exploración física y la radiografía de abdomen, la confirmación diagnóstica se obtiene con la TC abdominal como sucedió en el caso presentado. En contraste con el íleo biliar de otras localizaciones, la terapia endoscópica es la técnica de elección en el manejo del síndrome de Bouveret: si es posible, se puede proceder a la desimpactación y extracción de los cálculos. En el caso de fallo o imposibilidad de acceso a la vía endoscópica, la cirugía es el tratamiento de elección. Mayoritariamente, se recomienda realizar únicamente la enterolitotomía, reservando el abordaje de la fístula para personas jóvenes y sanas. En nuestro caso la edad de la paciente, 89 años, aconsejó realizar únicamente una enterolitotomía.