



## P-701 - ANGIOFIBROMA CELULAR PÉLVICO

López Vendrell, Laura; Cuadrado Velázquez, Marta; Camps Ausàs, Ignasi; Estival González, Anna; Fernández Pujol, Andrea; Arnau Vidal, Marta; Gené Skrabec, Clara; Julián Ibáñez, J. Francesc

Hospital Universitari Germans Trias i Pujol, Badalona.

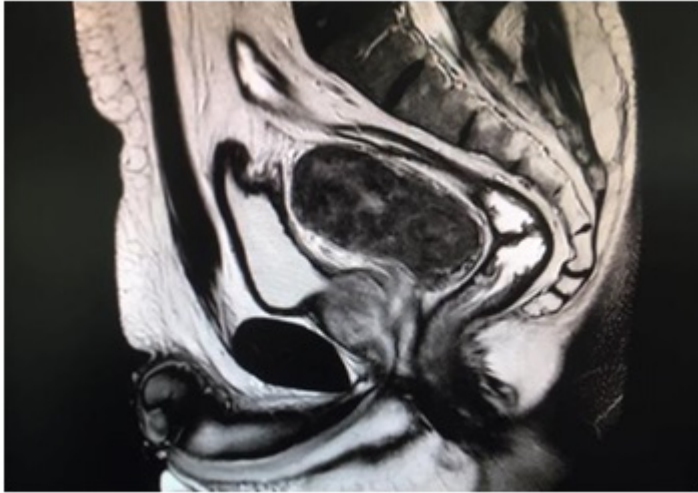
### Resumen

**Introducción:** El angiofibroma celular (AFC) es una neoplasia poco frecuente incluida dentro del grupo de tumores benignos de partes blandas con origen en el tejido mesenquimal. Fue descrito por primera vez por Nucci et al. en 1997. Es más frecuente en mujeres, en las cuales la región vulvovaginal es la más común. En hombres la localización más frecuente es la región escrotal e inguinal. La edad de diagnóstico en ambos sexos es a los 50 años. Es un tumor bien delimitado con un tamaño entre 3-6 cm. Histológicamente, presenta una estructura de celularidad moderada con distribución uniforme de células alargadas con estructuras vasculares redondeadas e hialinizadas sin necrosis ni hemorragia. En referencia a la inmunohistoquímica el 60% de los AFC expresan el marcador CD34; el 35-55% el receptor de estrógeno y/o progesterona (ER/PR) y el 10% el receptor de desmina. El receptor S-100 no suele expresarse. Las manifestaciones clínicas son dolor pélvico, escrotal o inguinal y en algún caso síndrome prostático. El diagnóstico suele realizarse con ecografía, tomografía axial computarizada (TAC) y con la resonancia magnética nuclear (RMN). Biopsiar la lesión es útil para realizar diagnóstico diferencial con otras neoplasias más agresivas. Debido al rápido crecimiento que experimenta el AFC, la exéresis quirúrgica completa es el tratamiento de elección, sin otros tratamientos complementarios pues no se han descrito casos de recidiva.

**Objetivos:** Revisar la presentación clínica, características histológicas y el tratamiento del angiofibroma celular pélvico a propósito de un caso.

**Caso clínico:** Varón de 61 años. Antecedentes patológicos: Hipertensión arterial e hiperplasia benigna de próstata (HBP). Hallazgo de masa pélvica en ecografía realizada por presentar dolor inguinal derecho de 3 años de evolución con exploración física anodina. Ecografía: imagen nodular en espacio recto-vesical, craneal a la próstata. Tomografía axial computarizada (TAC): Masa pélvica de 89 × 75 × 82 mm heterogénea en espacio recto-vesical que desplaza la vejiga. Resonancia magnética nuclear (RMN): Masa pélvica que contacta con vesículas seminales, origen de los conductos deferentes y con margen superior de próstata. Biopsia por punción aspiración con aguja fina (PAAF): fue no concluyente. Se realizó una laparotomía exploradora y se localizó la masa pélvica en espacio recto-vesical. Se procedió a la disección y exéresis cuidadosa y completa evidenciando ausencia de enfermedad residual. El informe de anatomía patológica describió que se trataba de un angiofibroma celular. Descripción microscópica: tumoración bien delimitada, con pseudocápsula fibrosa, constituida por una proliferación de células ovaladas de núcleos con cromatina fina y

citoplasma amplio. Células inmersas en un estroma con tractos fibrosos y edematosos, en el que destacan abundantes estructuras vasculares de paredes gruesas. Inmunofenotipo: desmina +, CD34+, S100 -, ER + y PR +.



**Discusión:** El angiofibroma celular es un tumor benigno poco frecuente que predomina en mujeres. La manifestación clínica más común es el dolor inguinal, pélvico y escrotal. Se diagnostica con pruebas de imagen y la biopsia confirma el diagnóstico. Su rápido crecimiento y la ausencia de casos de recurrencia, hace que la exéresis quirúrgica sea el tratamiento de elección y permite obtener el diagnóstico anatomopatológico definitivo.