



## P-711 - ENFERMEDAD DE CASTLEMAN: UN RARO DIAGNÓSTICO DIFERENCIAL DE LAS TUMORACIONES ABDOMINALES

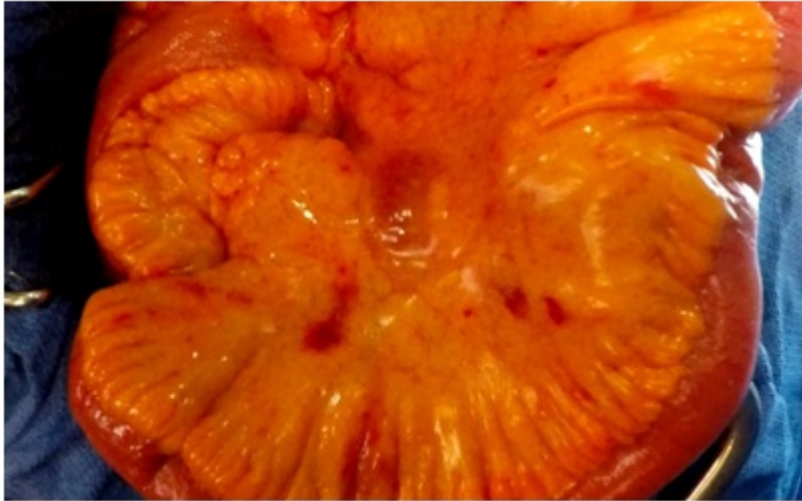
Revuelta Ramírez, Julia; Delgado Búrdalo, Livia; Lopesino González, José María; de la Hoz Rodríguez, Ángela; Correa Bonito, Alba; Mora Guzmán, Ismael; Di Martino, Marcello; Martín Pérez, Elena

Hospital Universitario La Princesa, Madrid.

### Resumen

**Introducción:** La enfermedad de Castleman (o hiperplasia linfonodular angiofolicular) es un trastorno linfoproliferativo cuya prevalencia es de 25 casos por millón personas por año. Esta enfermedad puede ser idiopática o relacionarse con la infección por herpes virus tipo 8 (HHV-8). Se puede manifestar de dos maneras: de forma localizada, normalmente benigna o de forma generalizada con curso progresivo. El diagnóstico diferencial, debe incluir: enfermedades inflamatorias, enfermedades infecciosas, neoplasias como tumores desmoides, tumores del estroma gastro-intestinal (GIST), tumores neuroendocrinos, metástasis, mesoteliomas o linfomas. Presentamos el caso de una paciente con enfermedad de Castleman localizada.

**Caso clínico:** Mujer de 71 años con antecedentes de hepatitis por virus B pasada, en estudio por el servicio de Digestivo por presentar síndrome constitucional, dolor abdominal en hipogastrio y fosas renales tras la defecación y alteraciones del ritmo intestinal. Se realizó una tomografía computarizada (TC) abdominal que informó de imagen nodular, homogénea, de 20 × 14 mm en línea media del mesenterio a nivel renal, sin presencia de adenopatías sospechosas ni lesiones a distancia. Se realizó una entero resonancia magnética (RM) que informó de nódulo en raíz de mesenterio de 20 × 16 mm, hiperintenso en secuencias potenciadas en T2, que restringía en la difusión y realzaba tras la administración de contraste, sin apreciarse lesiones intestinales. Los marcadores tumorales resultaron normales, así como la cromogranina A (28,3 ng/ml) y la enolasa (8 ng/ml) en sangre. La paciente se valoró en comité multidisciplinar de tumores planteándose el diagnóstico diferencial entre GIST, tumor neuroendocrino no funcionante y linfadenopatías como posible enfermedad de Castleman, decidiéndose proceder a la resección quirúrgica de la tumoración. Por vía abierta se realizó una exploración abdominal completa sin apreciar otras lesiones. La masa se encontraba adherida a un asa intestinal, por lo que se realizó una resección intestinal y linfadenectomía de zona afectada. El informe de anatomía patológica identificó parénquima ganglionar con arquitectura focalmente distorsionada a expensas de folículos linfoides hiperplásicos; la zona interfolicular demostraba numerosas estructuras vasculares, alguna hialinizada, que penetraban radialmente dichos folículos; hallazgos concluyentes de una enfermedad de Castleman tipo hialino-vascular. El anticuerpo del HHV-8 resultó negativo. La paciente presentó una evolución favorable siendo dada de alta al 5º día de la intervención.



**Discusión:** La enfermedad de Castleman es una patología linfoproliferativa rara que exige un alto grado de sospecha diagnóstica y que hay que plantearse en el diagnóstico diferencial de las tumoraciones abdominales de nueva aparición. El manejo en las formas localizadas es mediante resección quirúrgica que, suele ser curativa. La forma generalizada suele presentar un peor pronóstico, utilizándose un amplio abanico de modalidades terapéuticas sistémicas no del todo exitosas.