



P-731 - OBSTRUCCIÓN INTESTINAL COMO MANIFESTACIÓN DE RECIDIVA DE LEIOMIOSARCOMA UTERINO. A PROPÓSITO DE UN CASO

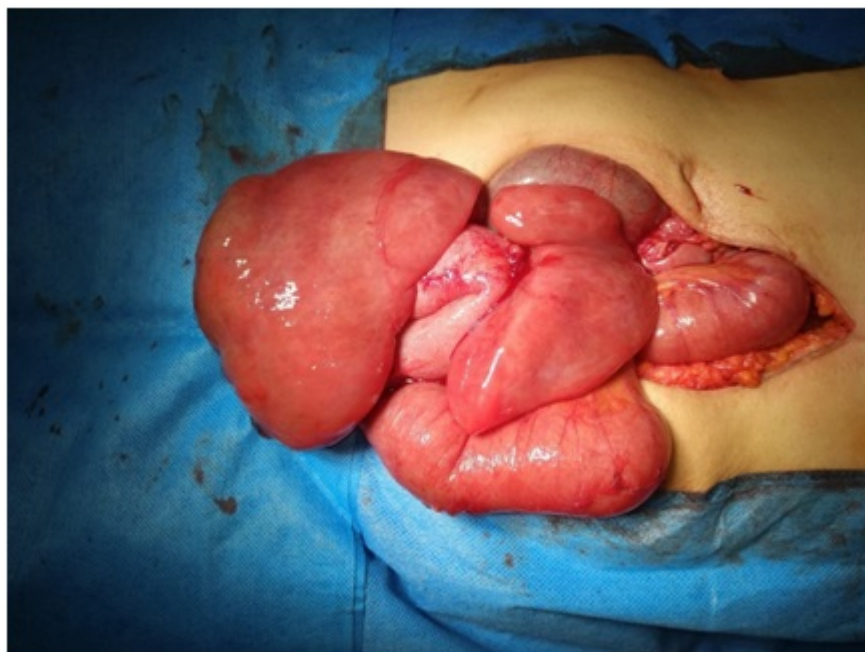
Pastor Peinado, Paula; Ocaña Jiménez, Juan; Cuadrado Ayuso, Marta; Sánchez Picot, Silvia; Blázquez Hernando, Luis Alberto; Priego Jiménez, Pablo; Galindo Álvarez, Julio

Hospital Ramón y Cajal, Madrid.

Resumen

Introducción: El leiomioma uterino (LMS) es un tumor raro y agresivo de mal pronóstico. Representa el 3% de las neoplasias uterinas. Se han descrito hasta un 60% de metástasis siendo frecuentes las pulmonares, óseas y cerebrales y extremadamente rara la afectación intestinal secundaria.

Caso clínico: Presentamos el caso de una mujer de 55 años con resección hace un año de un leiomioma uterino que ingresa con cuadro de obstrucción intestinal, diagnosticándose por TC de posible recidiva pélvica. Se realiza laparotomía exploradora evidenciando dos masas compatibles con recidiva que afectan al intestino delgado condicionando obstrucción en dos puntos. Se realiza resección en bloque siendo la anatomía patológica compatible con recidiva de leiomioma.



Discusión: En comparación con otros tipos de cánceres uterinos, el leiomioma uterino es un tumor agresivo asociado a un alto riesgo de recurrencia y muerte, independientemente de la etapa

en la presentación. Las metástasis a intestino delgado son poco frecuentes y representan el 10% de todos los tumores del intestino. Los tumores más comunes que metastatizan a intestino delgado son el adenocarcinoma de útero, cuello uterino, colon y pulmón; carcinoma ductal de mama; y melanoma. En cambio, la metástasis procedente de LMS es una manifestación extremadamente rara con un pronóstico desfavorable y suele ser un signo de enfermedad extensa y de mal pronóstico. El abdomen agudo (obstrucción o perforación del intestino delgado) secundario a leiomioma uterino metastásico en intestino delgado es una entidad poco conocida con escasos casos recogidos en la literatura. La perforación espontánea del tracto gastrointestinal en pacientes con lesión metastásica es infrecuente pero es una complicación potencialmente mortal. Como vemos, la afectación de intestino delgado después del tratamiento del leiomioma uterino sin otras metástasis concomitantes es rara, y la ruta de diseminación sigue siendo incierta. La inmunohistoquímica ayuda a diferenciarlo del leiomioma primario del intestino delgado. Constituye un signo de enfermedad avanzada con pronóstico grave, poco conocida en la actualidad y con escasos casos documentados.