



# Cirugía Española

[www.elsevier.es/cirugia](http://www.elsevier.es/cirugia)



## P-084 - HIPERPARATIROIDISMO PRIMARIO POR ADENOMA PARATIROIDEO ECTÓPICO: CASO CLÍNICO Y REVISIÓN BIBLIOGRÁFICA

López Fernández, Ana Belén; de Santos Iglesias, Francisco Juan; González González, Jose Manuel; Huertas Cuaresma, Jesús; Cáceres Nevado, María del Carmen; Masiá Palacios, Andrea; García Aparicio, Ángela; Morocho Guadalima, Gabriela Maribel

Hospital Universitario de Cáceres, Cáceres.

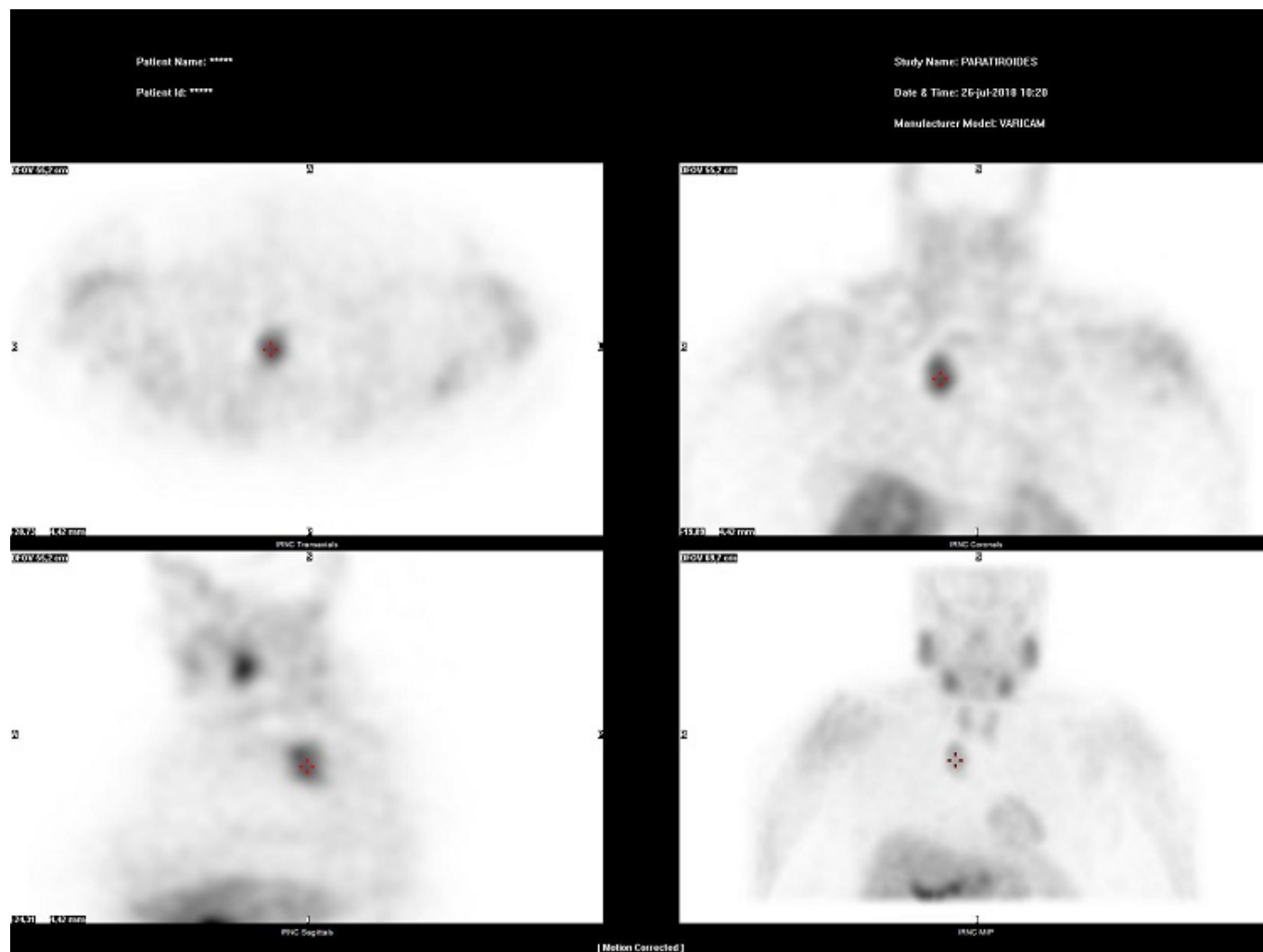
### Resumen

**Introducción:** El hiperparatiroidismo primario (HPTP) es la tercera enfermedad endocrinológica en frecuencia siendo una de sus causas más comunes el adenoma paratiroideo único cuya localización ectópica mediastínica representa el 1-2% de todos los casos. En el diagnóstico prequirúrgico nos valemos de pruebas complementarias de localización como la gammagrafía con Tc99-SestaMIBI, la ecografía cervical así como TAC, SPECT-TC o RNM (en sospecha de ectopias) para ubicar la situación anatómica del adenoma.

**Caso clínico:** Presentamos el caso de una paciente de 55 años con HPTP en estudio, que requiere ingreso urgente por crisis paratirotóxica (calcio iónico 10,64 mg/dl; calcio total 22 mg/dl; PTH (parathormona) > 1.600 pg/ml). Clínica de astenia, confusión, polidipsia, dolor abdominal y dificultad de la marcha. La ecografía cervical presenta nodulación hipoecogénica, ovalada, de 14 × 6,5 mm subyacente al polo inferior del lóbulo tiroideo izquierdo (LTI) sugerente de adenoma paratiroideo. La gammagrafía con Tc99-SestaMIBI identifica dos depósitos del radiotrazador, uno a nivel de la glándula paratiroides inferior izquierda y otro ectópico en región torácica/mediastínica derecha, compatibles con adenomas paratiroides. En TAC cervico-torácica se identifica masa sólida, heterogénea de 3,2 × 3,2 × 4,2 cm en localización mediastínica, sobre cayado de vena ácigos y pequeño nódulo postero-inferior al LTI. Se realiza cervicotomía y toracotomía postero-lateral derecha con extirpación de ambas lesiones y confirmación histológica intraoperatoria de adenomas paratiroides. Ausencia de recurrencia tras un año de seguimiento.

**Discusión:** El HPTP es una patología común con una incidencia general entre 10-80/100.000 hab. siendo más frecuente en mujeres que en hombres. Un 80-85% de HPTP se deben a adenomas únicos, mientras un 15-20% es multiglandular, presentándose un carcinoma en menos de 1%. Su presentación discurre desde asintomática hasta síntomas graves derivados de la hipercalcemia. El tejido paratiroideo ectópico es causa frecuente de recurrencia/persistencia de HPTP, siendo uno de los motivos de re-intervención. Es por ello fundamental hacer un correcto estudio de localización prequirúrgico, constituyendo la gammagrafía con Tc99-SestaMIBI el *gold standard* (sensibilidad 80-100%). La monitorización pre y posquirúrgica de la PTH nos ayuda a confirmar la extirpación de tejido paratiroideo, aunque pueden dar falsos positivos debido al daño isquémico, así como falsos negativos por la liberación de la PTH durante la manipulación, por lo que su uso es controvertido. El

tratamiento del adenoma paratiroideo es quirúrgico mediante cervicotomía, (localización cervical) o toracotomía (localización intratorácica). Aunque la cirugía videotoracoscópica (VATS) reporta la menor tasa de morbimortalidad y tiempo operatorio, no tenemos recurso a ella en nuestro Servicio. En nuestra paciente la localización pre-quirúrgica mediante gammagrafía con Tc99 y la TAC fueron de gran utilidad para el éxito del tratamiento quirúrgico.



**Conclusiones:** HPTP es una enfermedad que puede producir manifestaciones clínicas graves. La localización ectópica mediastínica de adenomas paratiroideos es una condición rara (1-2%). Un correcto estudio de localización es fundamental para el éxito del tratamiento quirúrgico, pudiéndose apoyar en la PTH intraoperatoria para alcanzar tasas de curación de hasta un 98%.