



Cirugía Española

www.elsevier.es/cirugia



P-095 - NEUROMONITORIZACIÓN INTRAOPERATORIA DISCONTINUA DE LOS NERVIOS ESPINAL Y FRÉNICO DURANTE LINFADENECTOMÍA FUNCIONAL LATERO-CERVICAL DERECHA POR METÁSTASIS GANGLIONARES CERVICALES DE MELANOMA

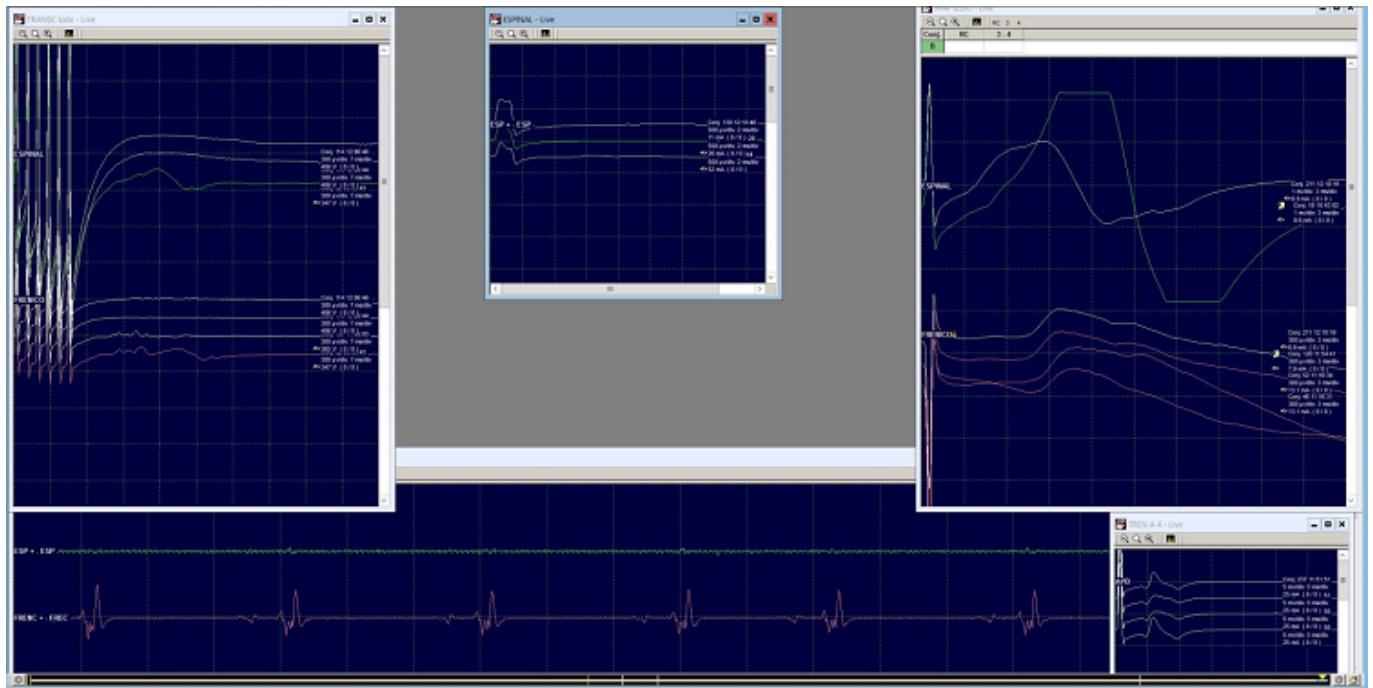
Cámara Alcalá, Sonia; Lisón Jiménez, Patricia; Martínez Moreno, Agustina; Cascales Sánchez, Pedro; Conde Inarejos, Belén; Sánchez Gallego, Alba; Aguado Rodríguez, Beatriz; Stoyanov, Toni Ivanov

Hospital General Universitario de Albacete, Albacete.

Resumen

Introducción: La neuromonitorización intraoperatoria (NMIO) constituye actualmente una técnica de uso habitual para la identificación y la evaluación de la integridad funcional de los nervios laríngeos durante la cirugía tiroidea. Se presenta un caso clínico en el que se aplicó la NMIO discontinua en la identificación y evaluación funcional de los nervios frénicos y espinal durante linfadenectomía funcional laterocervical derecha en una paciente con metástasis ganglionares cervicales de melanoma.

Caso clínico: Paciente 43 años, obesa, sin otros antecedentes patológicos de interés. En 2017 se le realizó la exéresis de una lesión cutánea en región cervical posterior, cuyo resultado anatomopatológico fue de melanoma de extensión superficial sobre *nevus* previo, con estadiaje Tis N0 M0. Tras la exéresis del melanoma no presentó ningún síntoma ni recidiva del tumor hasta enero de 2020, cuando se aprecia una tumoración laterocervical posterior derecha de unos 3 cm. Se realizó ecografía-doppler en marzo de 2020, hallando dos adenopatías laterocervicales derechas con aumento de la vascularización cervical y se realiza PAAF de las mismas que fue negativa para células malignas. En julio de 2020 se realizó PET-TAC con resultado de adenopatía única laterocervical derecha sugestiva de malignidad. Se realizó BAG, obteniendo positividad para metástasis de melanoma. Posteriormente se realizó nueva ecografía cervical encontrando un incremento en el número y tamaño de las adenopatías conocidas, se biopsia una de ellas y se confirma el diagnóstico de metástasis por melanoma. En Comité de Melanoma se decidió la realización de linfadenectomía laterocervical derecha. Se intervino quirúrgicamente de forma programada y se realizó vaciamiento ganglionar funcional laterocervical derecho, de los niveles Ib, II, III, IV y V. Durante la intervención se realizó NMIO discontinua de los nervios frénico y espinal, siendo visualizados y preservados ambos nervios. Con la NMIO fuimos capaces de comprobar el estado de ambos nervios estimulándolos directamente y midiendo la señal EMG del músculo correspondiente, así como el potencial de acción nervioso, su latencia y amplitud, asegurándonos de su correcta funcionalidad a tiempo real. La cirugía transcurrió sin incidencias. El curso posoperatorio transcurrió también sin incidencias y sin evidencia clínica de lesión de los nervios espinal o frénico. El resultado anatomo-patológico fue de metástasis de melanoma en 2 de 40 ganglios linfáticos.



Discusión: La NMIO discontinua en nuestra experiencia es una técnica aplicable durante la linfadenectomía laterocervical funcional, que permitió la identificación y preservación de los nervios espinal y frénico durante la misma. Los nervios espinal y frénico derechos fueron identificados y se comprobó en todo momento su integridad tanto anatómica, visualmente, como funcional, mediante electroestimulación discontinua. Por tanto, consideramos la utilidad de la técnica de NMIO, y en nuestra opinión debe ser tenida en cuenta su aplicación durante la cirugía de la linfadenectomía laterocervical funcional tanto en el cáncer de tiroides avanzado como en la enfermedad metastásica ganglionar cervical por otros tumores, como el melanoma.