



Cirugía Española



www.elsevier.es/cirugia

P-151 - METÁSTASIS DE MELANOMA CUTÁNEO MALIGNO EN ÁNGULO DE TREITZ: UN RETO DIAGNÓSTICO

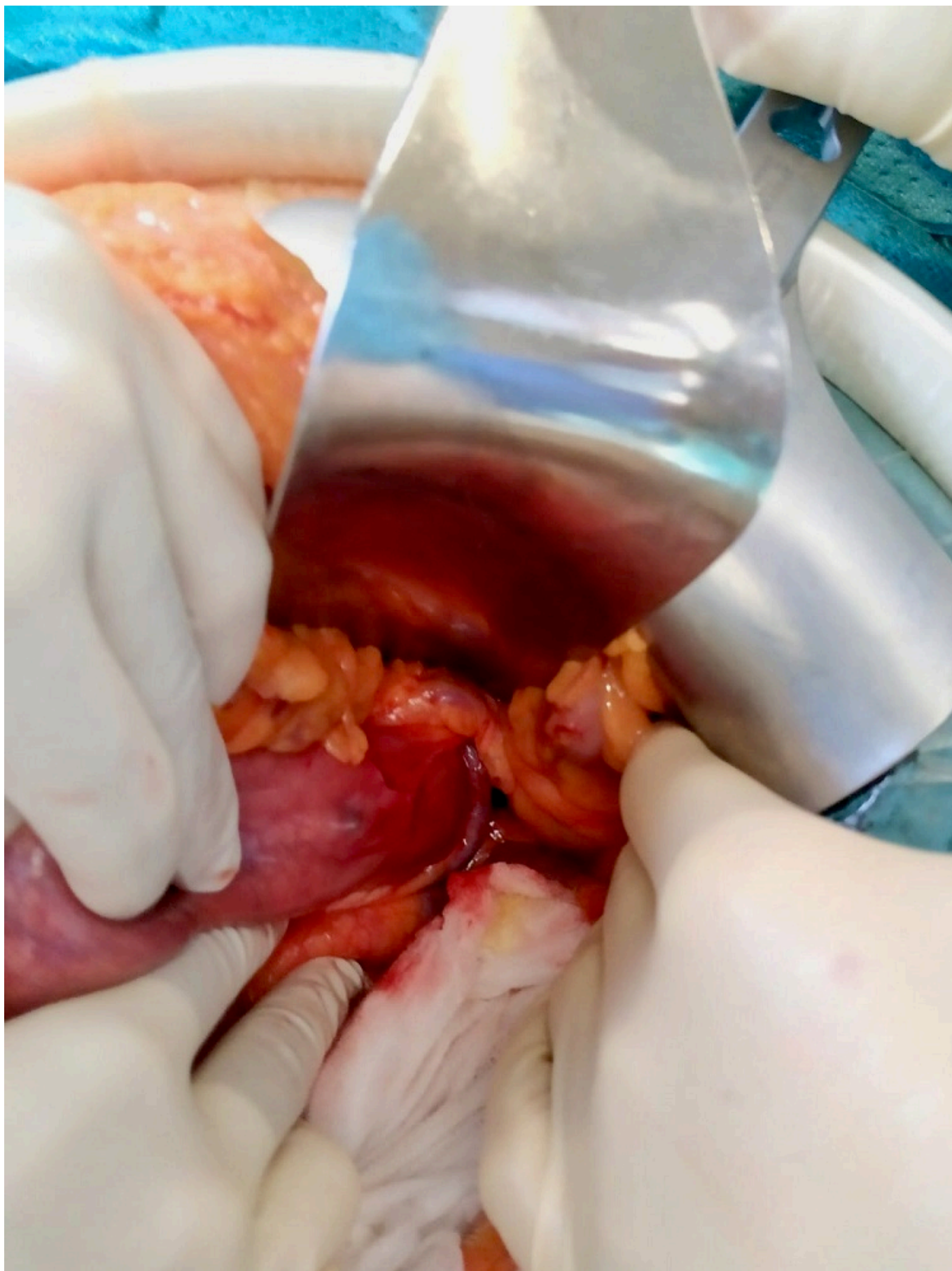
Herrero Torres, María de los Angeles; Triguero Cabrera, Jennifer; Arteaga Ledesma, María; Mogollón González, Mónica; Espadas Padial, Benjamina; Álvarez Martín, María Jesús; Villar del Moral, Jesús María

Hospital Universitario Virgen de las Nieves, Granada.

Resumen

Introducción: El melanoma maligno cutáneo es una neoplasia muy agresiva, suponiendo el 1-3% de todas las neoplasias. Puede metastatizar por vía hematógica y linfática, siendo el intestino delgado el sitio más común dentro de la afectación gastrointestinal.

Caso clínico: Mujer de 46 años intervenida hace 19 años de melanoma nodular dorsolumbar izquierdo con varias recaídas metastásicas: a los 7 años de la primera cirugía se intervino de metástasis en cola de mama izquierda, 2 años después se realizó resección en cuña en lóbulo superior izquierdo pulmonar y tras 7 años precisó de metastasectomía hepática de segmentos IV y VI y linfadenectomía del hilio hepático. Al año de la última cirugía, se detectó en la tomografía computarizada (TC) y en la tomografía por emisión de positrones (PET) una lesión captante de probable localización endoluminal en duodeno distal que no se evidenció en la endoscopia digestiva alta ni en la ecoendoscopia. Tras exponer el caso en Comité Multidisciplinar se decidió laparotomía exploradora. Intraoperatoriamente se apreció, una lesión intramural de coloración violácea (fig.) a nivel del ángulo de Treitz en íntimo contacto con la vena mesentérica inferior. Se realizó una resección en cuña con márgenes amplios y cierre a modo de estricturoplastia. El posoperatorio cursó sin incidencias y fue dada de alta al segundo día posoperatorio. El resultado anatomopatológico de la pieza informó de metástasis de melanoma con infiltración extrínseca de toda la pared sin afectación mucosa y bordes libres.



Discusión: La mayoría de los tumores de intestino delgado son metastásicos, siendo el melanoma cutáneo uno de los tumores que más las producen. Se estima que el 60% de los pacientes que fallecen de melanoma tienen metástasis en intestino delgado, pero solo en 1,5-4,4% se diagnostican antes de la muerte. Es indetectable al inicio, y en ocasiones el diagnóstico se realiza cuando

presenta algún tipo de complicación: hemorragia, perforación o invaginación intestinal. Por tanto, es importante valorar la posibilidad de metástasis intestinales en el diagnóstico diferencial de estos pacientes cuando presenten sintomatología gastrointestinal. El melanoma metastásico de intestino delgado suele formar masas polipoides en la submucosa, que pueden ser pigmentadas o amelánicas. El diagnóstico se realiza mediante pruebas de imagen o endoscopia digestiva. El PET presenta una mayor sensibilidad y especificidad que el TC. El tratamiento de elección es la resección quirúrgica, cuando esta es posible. Está establecido que la cirugía aumenta la supervivencia y mejora la morbilidad en aquellos pacientes sintomáticos. Por desgracia, el pronóstico del melanoma maligno metastásico es malo, con una tasa de supervivencia a los cinco años menor del 10%.