



# Cirugía Española



[www.elsevier.es/cirugia](http://www.elsevier.es/cirugia)

## P-186 - ABSCESO HEPÁTICO Y PERICARDITIS PURULENTO SECUNDARIOS A ESPINA DE PESCADO

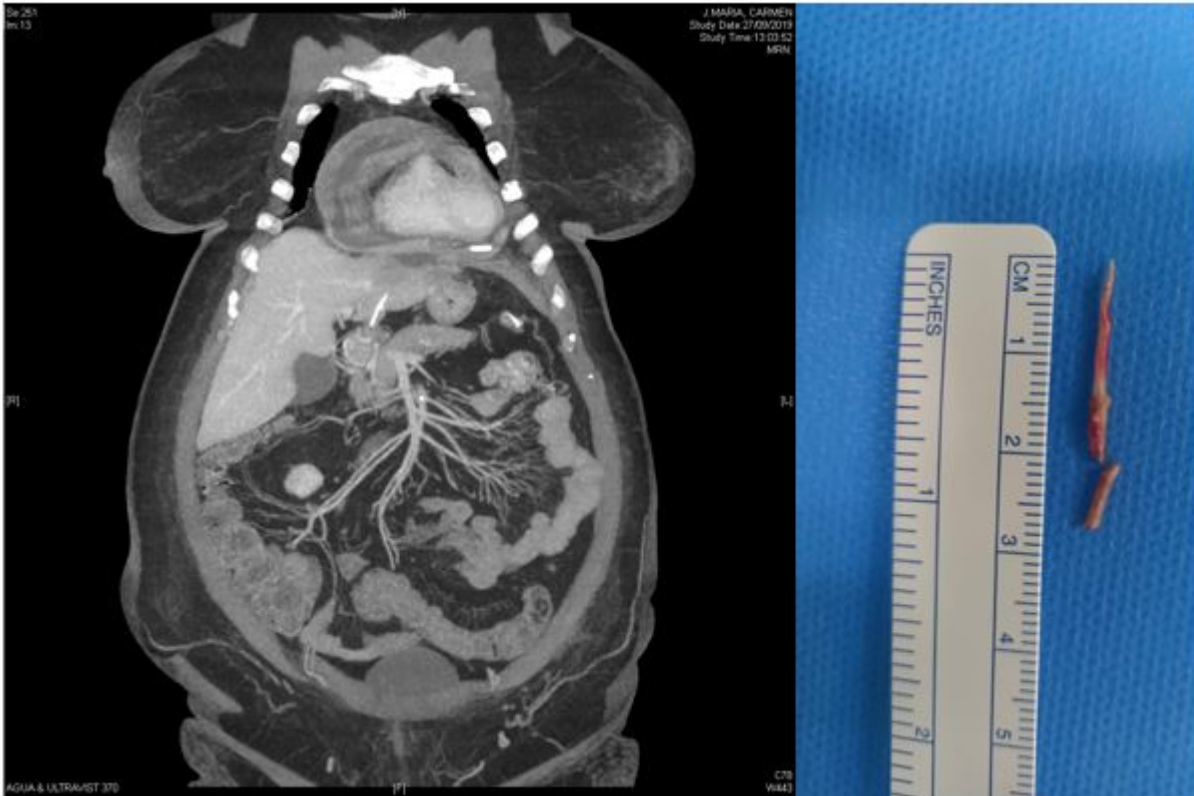
de Armas Conde, María; Marañés Azulay, Raquel; Rosat Rodrigo, Adriá; Alonso Alvarado, Ayaya; López Pérez, Emilio; García Méndiz, Javier; Varona Bosque, María Aranzazu; Barrera Gómez, Manuel Ángel

Hospital Ntra. Sra. de la Candelaria, Santa Cruz de Tenerife.

### Resumen

**Introducción:** La perforación de una víscera hueca por cuerpo extraño, se presentan en un 1% de los casos de su ingesta accidental. El desarrollo de abscesos hepáticos secundarios a esta, y su extensión transdiafragmática, es aún más rara. A continuación, se describe un caso de absceso hepático con empiema pericárdico y pleural, secundario a espina de pescado.

**Caso clínico:** Mujer de 73 años con antecedente en 2008 de absceso en segmento 3 hepático (S3) de 6,5 cm, con espina de pescado en su interior. Se realiza drenaje percutáneo del absceso y antibioterapia dirigida. La paciente es dada de alta con control en consultas externas a los dos meses, donde se visualiza ecográficamente la espina de pescado en lóbulo hepático izquierdo (LHI) de 3,7 cm sin colecciones asociadas. Posteriormente, se pierde el seguimiento. La paciente permanece asintomática hasta 11 años después, que acude a urgencias del hospital con disnea y dolor torácico. Se realiza estudio con ecocardiograma y tomografía computarizada (TC) que describen: derrame pericárdico grave (25 mm) secundario a absceso intrahepático y colección extracapsular de 6,5 cm. La espina de pescado se encuentra a nivel intrahepático y hacia canal antroplórico. Tras antibioterapia y drenaje percutáneo del derrame pericárdico y absceso intraabdominal, se decide intervención quirúrgica. La cirugía se realiza en dos tiempos: tiempo cardiorrespiratorio: incisión pericárdica accediendo a la colección purulenta en cara lateral del ventrículo y aurícula derecha. Se realiza lavado y se deja drenaje pericárdico y pleural. Tiempo abdominal: laparotomía subcostal evidenciando atrofia segmento 2 y 3 hepático. Se identifica trayecto fistuloso desde cara anterior de estómago hasta S3. Se extrae espina de pescado en dos fragmentos de 2 y 0,5 cm, se secciona trayecto fistuloso y se realiza lavado de cavidad. Los cultivos de la colección intraabdominal, el derrame pericárdico y empiema pleural, son negativos. La paciente evoluciona satisfactoriamente, siendo dada de alta a los 10 días tras la intervención quirúrgica.



**Discusión:** Los abscesos por cuerpo extraño, suelen ser más frecuentemente por espinas de pescado (33%). Estos pueden causar perforación más frecuentemente a nivel gástrico (40,9%) y posteriormente, dada la disposición anatómica, migrar hacia el LHI provocando un absceso. La tomografía computarizada es la prueba de imagen que presenta mayor sensibilidad para el diagnóstico del absceso y la localización de la espina de pescado, con un 90%, frente al 39% de la radiografía. En nuestro caso, el absceso hepático recidivó y tuvo una extensión transdiafragmática con pericarditis, complicación muy rara (< 2%) y potencialmente mortal. La cirugía programada al diagnóstico para extracción de la espina de pescado, podría haber evitado la progresión a pericarditis aguda; aunque está descrito que un 9,5% de los casos pueden resolverse con tratamiento conservador sin necesidad de extraer el cuerpo extraño. El tratamiento de elección se basa en el drenaje percutáneo de la colección, antibioterapia dirigida y la extracción quirúrgica del cuerpo extraño.