



P-195 - CARCINOMA DE CORTEZA SUPRARRENAL CON EXTENSIÓN DE TROMBO TUMORAL A AURÍCULA DERECHA. ABORDAJE POR LA VENA CAVA INFRAHEPÁTICA

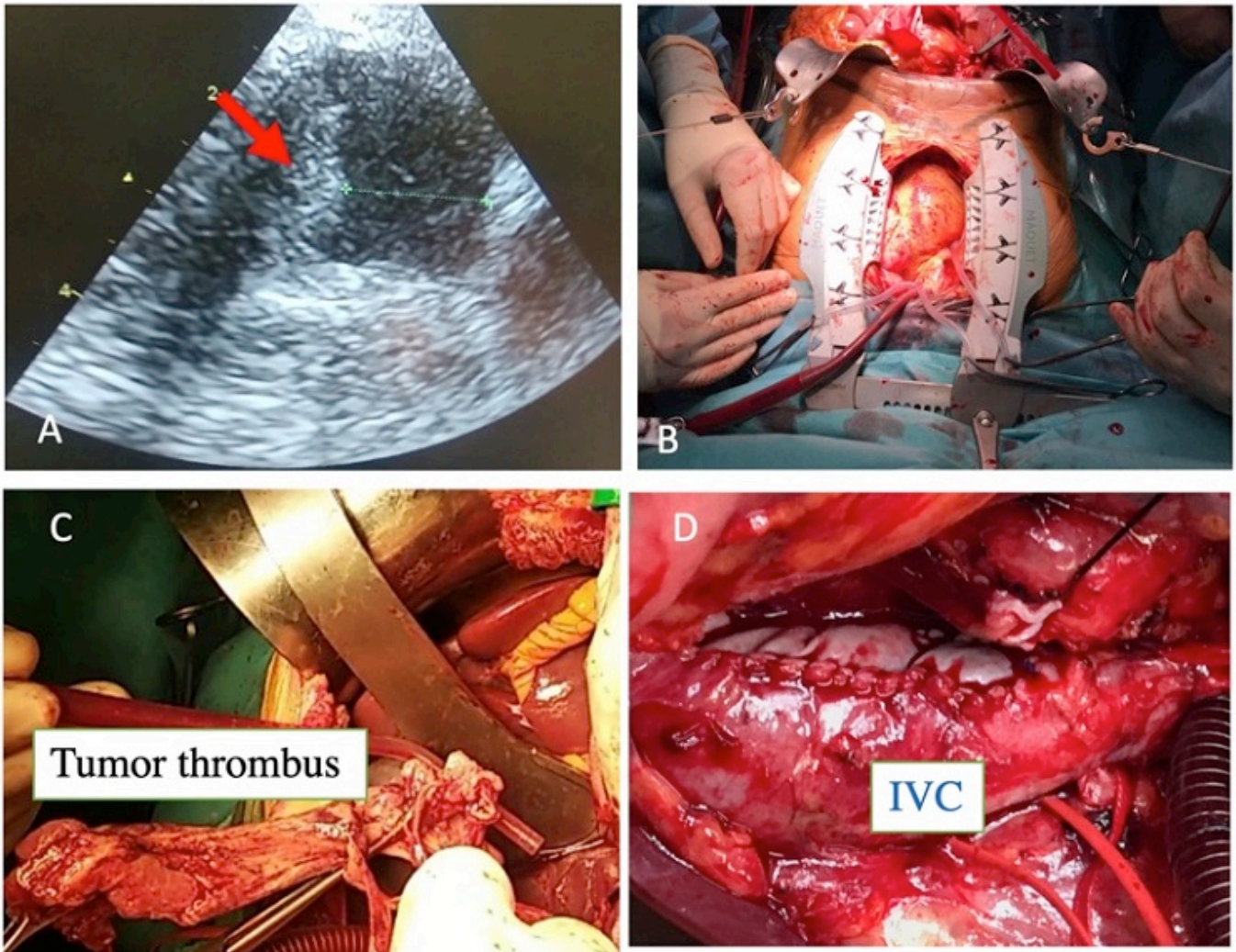
Barzola, Ernesto¹; Glagolieva, Anastasia²; Farre, José¹; Paz, Alejandro¹; Bretcha, Pedro¹

¹Hospital Quirón Torrevieja, Torrevieja; ²City Doctor, Kiev.

Resumen

Introducción: El carcinoma de la corteza suprarrenal (CCS) es una neoplasia rara y agresiva que se presenta en estadios avanzados con mal pronóstico, la forma de presentación clínica que invade la vena cava inferior (VCI) y la aurícula derecha (AD) se considera un caso poco común. Comunicamos un caso de CCS con invasión de la aurícula derecha que fue tratado con éxito mediante resección quirúrgica radical.

Caso clínico: Paciente masculino de 55 años que ingresó por dolor inguinal izquierdo de inicio reciente, al examen físico se encontró varicocele y masa abdominal. Las analíticas estaban dentro del rango normal. La tomografía computarizada y la resonancia magnética mostraron una masa suprarrenal izquierda de 15 cm con invasión tumoral trombótica hacia la cava inferior, la evaluación ecocardiográfica confirmó la presencia del trombo tumoral en la AD. Se programa la cirugía previa embolización tumoral por intervencionismo. Intraoperatoriamente se utilizó un ecocardiógrafo transesofágico para evaluar la movilidad del trombo (fig. 1). Se realizó laparotomía mediana y esternotomía y control vascular de la vena cava infrahepática e hilio hepático (maniobra de Pringle). El paciente fue sometido a *bypass* cardiopulmonar con normotermia. Posteriormente, se extirpó el trombo tumoral por vía abdominal mediante cavotomía infrahepática (fig. 2), se procedió a su reconstrucción con pericardio bovino y se completó la adrenalectomía y nefrectomía izquierda. El posoperatorio transcurrió sin incidencias. La estrategia quirúrgica general para CCS es la resección "en bloque". El trombo tumoral puede extenderse a la vena renal, la VCI y la aurícula derecha sin invadir el endotelio vascular. En estos casos, se ha recomendado la trombectomía extensa. Comunicamos un caso de CCA con extensión de trombo tumoral en vena cava inferior y aurícula derecha. Nuestro caso clínico defiende una política quirúrgica agresiva para el CCS que se extiende a la VCI y la aurícula a través de un abordaje de la vena infrahepática con *bypass* cardiopulmonar en normotermia.



Intraoperative images: A, view through the right atrium showing the tumor thrombus; B, abdominal incision and sternal incision were kept separated ; C, view of removal of the thrombus; D, View of IVC reconstruction with bovine pericardium. IVC indicates inferior vena cava

Discusión: Nuestro caso sugiere que el tratamiento quirúrgico puede ser eficaz para el manejo de la CCS con extensión a la AD. Cirujanos hepatobiliares y cirujanos cardiovasculares fueron los encargados de la resección radical y reconstrucción de la VCI infrahepática.