



# Cirugía Española

[www.elsevier.es/cirugia](http://www.elsevier.es/cirugia)



## P-222 - HEMORRAGIA DIGESTIVA ALTA POR FISTULA COLECISTODUODENAL. UNA PRESENTACIÓN INFRECUENTE

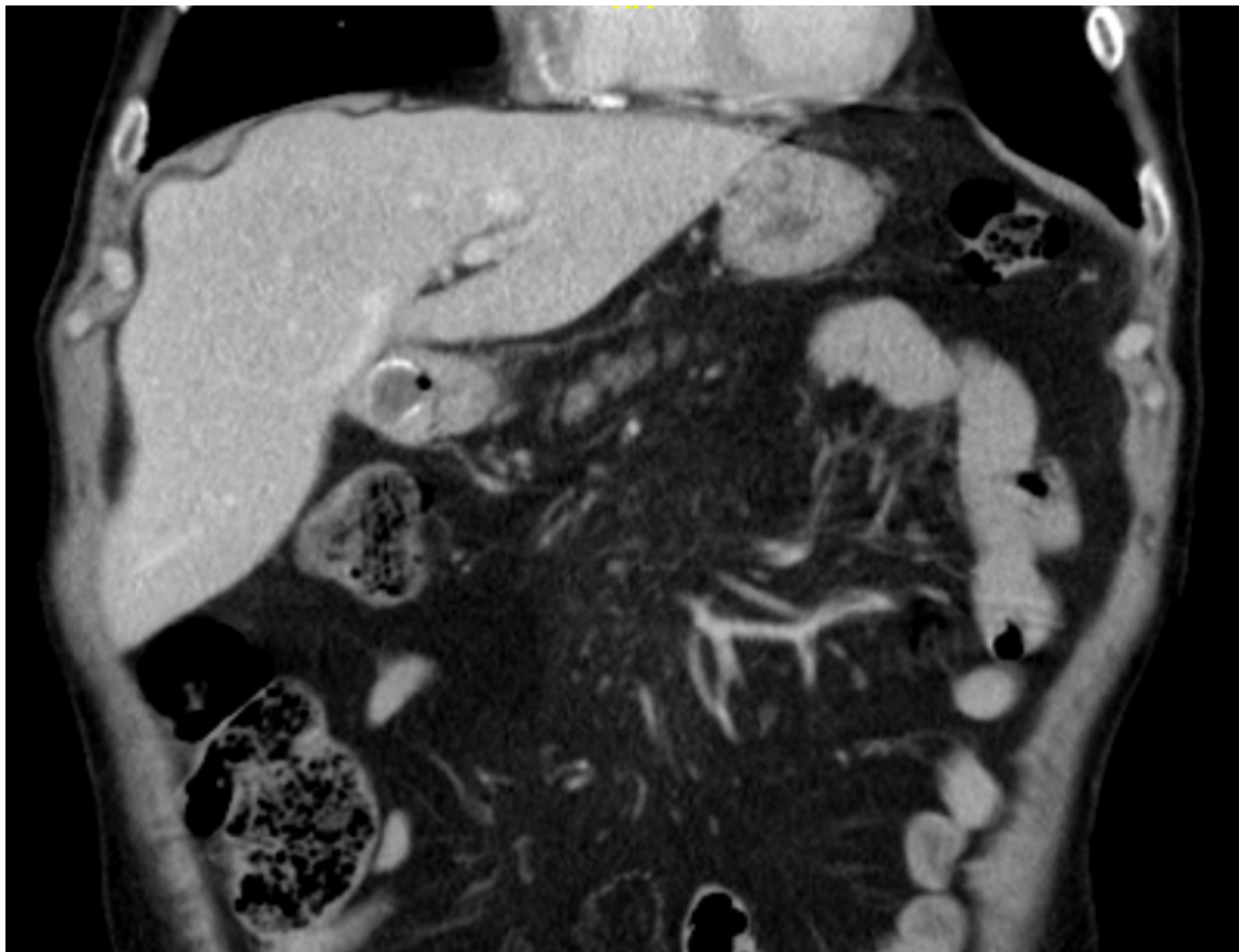
*Acedo Fernández de Pedro, Felipe; Melone Fiorito, Sirio Miguel; Martínez Negro, Ester; Cuartero Desviat, Beatriz; Rodríguez Marín, Daniela; Linacero Martín, Santiago; Rueda Orgaz, Jose Antonio; Martínez Cortijo, Sagrario*

*Fundación Hospital Alcorcón, Alcorcón.*

### Resumen

**Introducción:** La fístula biliar, que puede ocurrir espontáneamente o después de una cirugía, es una comunicación anómala del sistema biliar a un órgano, cavidad o superficie libre. La fístula colecistoduodenal espontánea es una rara complicación de la patología de la vesícula biliar, siendo en más del 90% secundaria a coledoclitiasis. Los síntomas relacionados varían ampliamente y suelen ser muy inespecíficos, imitando cualquier enfermedad biliar crónica. La fístula colecistoduodenal que causa hemorragia digestiva alta grave es muy rara y para su tratamiento suele requerir la resección quirúrgica del trayecto fistuloso y la reparación de la perforación duodenal.

**Caso clínico:** Presentamos el caso clínico de un varón de 78 años con antecedentes personales de hemorragia digestiva alta por úlcus que acude al servicio de urgencias por cuadro de deposiciones líquidas oscuras asociando vómitos con tinte hemático. A la exploración, el paciente presentaba tendencia a la hipotensión a pesar de fluidoterapia, siendo la exploración abdominal anodina. En la analítica sanguínea del ingreso se evidencia hemoglobina de 7,9 (13,3 en las previas) con FRA prerrenal asociado. Se realiza endoscopia digestiva con hallazgos de hemorragia digestiva activa por divertículo en bulbo duodenal, realizándose esclerosis endoscópica. Ante persistencia de anemia y con el paciente estable hemodinámicamente, se amplió estudio con TC abdominal y colangioRM, evidenciándose fístula colecistoduodenal, programándose al paciente para la reparación quirúrgica. Como hallazgo quirúrgico se identificó una fístula colecistoduodenal de unos dos centímetros de diámetro, con litiasis única de gran tamaño ocupando la totalidad de la vesícula y enclavada en la transición hacia primera porción duodenal. Mediante abordaje subcostal derecho se realizó colecistectomía y cierre de defecto duodenal, previa fragmentación de litiasis mediante gastrotomía anterior. El paciente se fue de alta al sexto día posoperatorio, con adecuada tolerancia oral y con tránsito restablecido. No presentó nuevos episodios de sangrado digestivo, con hemoglobina de control de 12,4 g un mes después de la cirugía.



**Discusión:** La hemorragia digestiva por fístula colecistoduodenal es una forma de presentación infrecuente que suele requerir cirugía para su resolución dado que es poco probable que la hemorragia significativa se resuelva mediante tratamiento conservador o hemostasia endoscópica. Los resultados después de la cirugía son excelentes. Es necesario un alto índice de sospecha y el diagnóstico precoz de la fístula colecistoduodenal es esencial para el éxito del tratamiento.